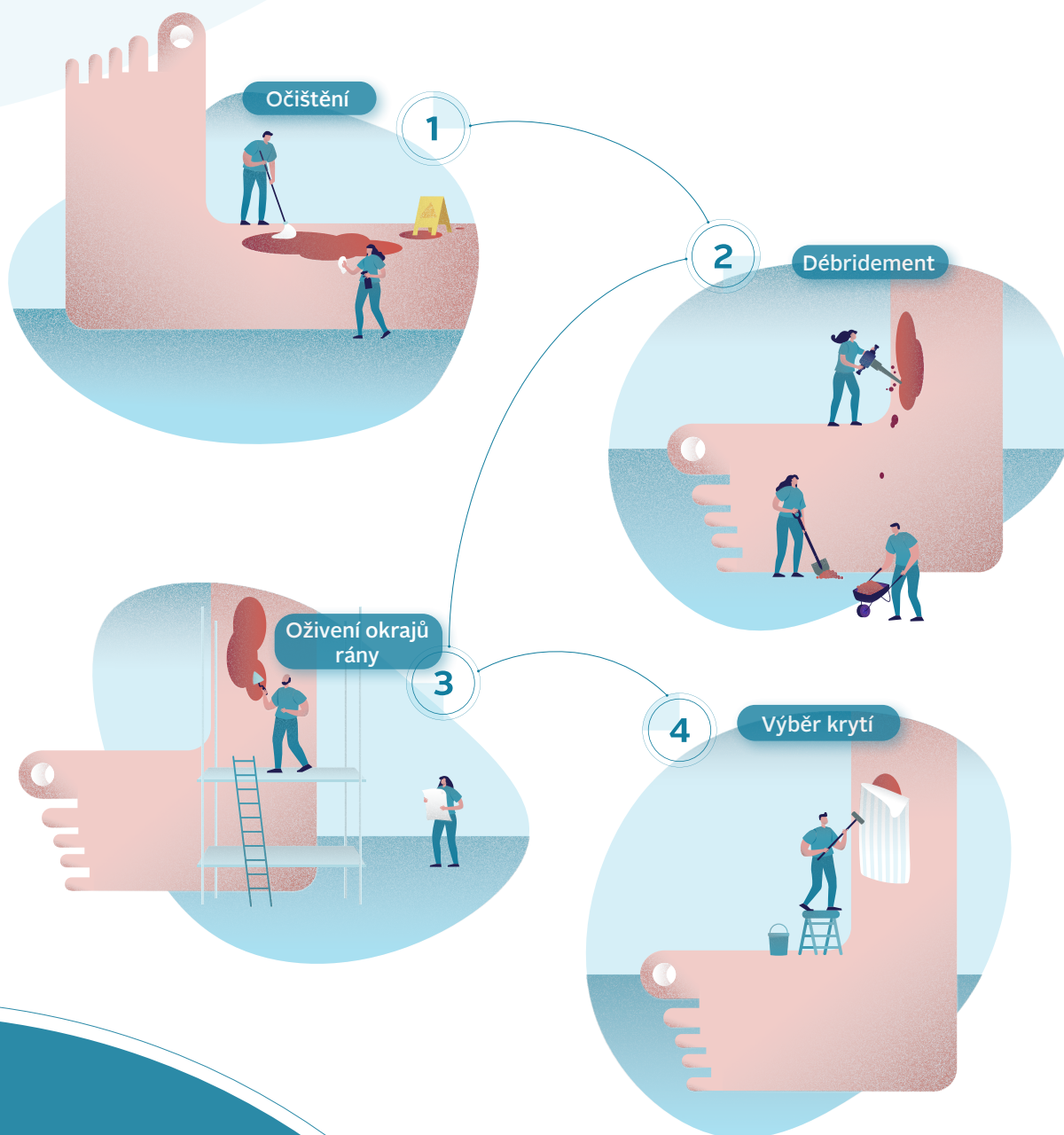


# Řešení obtížně se hojících ran pomocí strategie časně anti-biofilmové intervence: hygiena rány



#### Autoři:

- **Christine Murphy**, PhD, RN, WOC(C), zdravotní sestra se specializací v angiologii, The Ottawa Hospital Limb Preservation Centre, Ottawa, Kanada
- **Leanne Atkin**, MHSc, RGN, PhD, zdravotní sestra konzultantka pro angiologii, Mid Yorkshire Hospitals NHS Trust and University of Huddersfield, Spojené království
- **Terry Swanson**, zdravotní sestra se specializací v managementu ran, Warrnambool, Victoria, Austrálie
- **Masahiro Tachi**, MD, PhD, profesor, Department of Plastic and Reconstructive Surgery, Graduate School of Medicine, Tohoku University, Sendai, Japonsko
- **Yih Kai Tan**, MD, FRCSEd, CWSP, Director of Vascular Services, Consultant Vascular and Endovascular Surgeon, Changi General Hospital, Singapur
- **Melina Vega de Ceniga**, MD, lékařka konzultantka se specializací v oborech angiologie, vaskulární a endovaskulární chirurgie, Galdakao-Usansolo Hospital, Bizkaia, Španělsko
- **Dot Weir**, RN, CWON, CWS, Saratoga Hospital Center for Wound Healing and Hyperbaric Medicine, Saratoga Springs, New York, USA
- **Randall Wolcott**, MD, CWS, Southwest Regional Wound Care Center, Lubbock, Texas, USA

#### Panel recenzentů:

- **Júlia Černohorská**, MD, dermatoložka, Dermal Centre Mělník, Česká republika
- **Guido Ciprandi**, MD, PhD, vedoucí lékař chirurgické jednotky péče o rány, oddělení plastické a maxilofaciální chirurgie, Bambino Gesù Children's Hospital, Research Institute, Řím, Itálie
- **Joachim Dissemmond**, MD, profesor dermatologie a venerologie, University of Essen, Německo
- **Garth A James**, PhD, odborný výzkumný asistent v oboru chemického a biologického inženýrství, ředitel Medical Biofilms Laboratory, Center for Biofilm Engineering, Montana State University, Bozeman, Montana, USA
- **Jenny Hurlow**, GNP-BC, WOCN, odborná zdravotní sestra pro péči o rány, Advanced Wound Care, Southaven, Mississippi and West Memphis, Arkansas, USA
- **José Luis Lázaro Martínez**, DPM, PhD, profesor a vedoucí jednotky pro léčbu syndromu diabetické nohy, Universidad Complutense de Madrid, Španělsko
- **Beata Mrozikiewicz-Rakowska**, MD, PhD, odborná asistentka, oddělení diabetologie a metabolických poruch, Medical University of Warsaw, Varšava, Polsko
- **Pauline Wilson**, BSc (Hons) SRChE, MCPod, MChSI, Pg(Dip), FFPM RCPS (Glas), klinická specialista v oboru podiatrie, St James's Hospital, Dublin, Irsko

Tento dokument vznikl za podpory: ConvaTec Limited.

*Navrhovaná citace tohoto dokumentu: Murphy C, Atkin L, Swanson T, Tachi M, Tan YK, Vega de Ceniga M, Weir D, Wolcott R. International consensus document. Defying hard-to-heal wounds with an early antibiofilm intervention strategy: wound hygiene. J Wound Care 2020; 29(Suppl 3b):S1–28.*

Redaktorka: Tracy Cowan  
Hlavní vedoucí projektu a pomocná redaktorka: Camila Fronzo  
Manažerka projektu: Mercedes Arrieta  
Medical writer: Stephanie Wasek  
Výkonný ředitel: Anthony Kerr: anthony.kerr@markallengroup.com

Vydavatel: MA Healthcare Ltd, St Jude's Church, Dulwich Road, Londýn, SE24 0PB, Spojené království  
Tel.: +44 (0)20 7738 6726 Web: www.markallengroup.com

© MA Healthcare Ltd 2020

ConvaTec, logo ConvaTec, logo Wound Hygiene a ilustrace na přebalu jsou ochranné známky, registrované známky nebo materiály, na něž se vztahuje autorské právo společnosti ConvaTec Inc. Jakékoliv jejich použití bez výslovného písemného souhlasu ConvaTec Inc. je zakázáno.  
Všechna práva vyhrazena

Str. 2 přílohy

JOURNAL OF WOUND CARE CONSENSUS DOCUMENT ROČ. 29, Č. 3, BŘEZEN 2020

# Obsah

## Předmluva

Str. 4  
přílohy

## Logický základ hygieny rány

Str. 5  
přílohy

Biofilm: primární překážka hojení?

- Poučení z ústní hygieny
- Aplikace poučení z ústní hygieny na hygienu rány

Hygiena rány: kroky v rámci strategie

## Hygiena rány: stadium 1 – očištění

Str. 11  
přílohy

- Očištění kůže a rány
- Význam použití vhodného
- Praktické tipy pro čištění

## Hygiena rány: stadium 2 – débridement

Str. 14  
přílohy

- Význam proaktivního débridementu při hygieně rány
- Fragilita spodiny rány a bolest
- Možnosti prvotního débridementu
- Praktické tipy pro débridement

## Hygiena rány: stadium 3 – oživení okrajů rány

Str. 18  
přílohy

- Praktické tipy pro oživení okrajů rány

## Hygiena rány: stadium 4 – výběr krytí rány

Str. 20  
přílohy

- Optimalizace stavu kůže
- Použití antimikrobiálního krytí na rány
- Přístup step-up/step-down

## Provedení hygieny rány

Str. 22  
přílohy

- Hygienu rány lze bezpečně provádět v jakékoliv situaci
- Očekávané přínosy
- Provedení hygieny rány demonstrováné Randy Wolcottem

## Shrnutí

Str. 26  
přílohy

# Předmluva



Ohromnou zdravotní i finanční zátěží, kterou představuje zpomalené hojení ran – často neinspirativně nazývaných „rány chronické“ – se zabývají výzkumné dokumenty po celém světě natolik často, že je to alarmující. Zasažení jedinci trpí zvýšenou bolestí a jsou náchylní k opakovaným

infekcím, protože žijí se zdravotním problémem, který není mnohými zdravotníky zcela pochopen. U těchto ran se běžně očekává, že se nikdy nezahojí. Dalo by se dokonce říci, že je tento výsledek prostě přijímán jako daný.

V posledních letech se objevuje stále více důkazů potvrzujících, že klíčovou patologií nehojících se ran je biofilm, stejně jako zubní plak u dentálních onemocnění. Potíže s biofilmem, bolest a infekce zvyšují potřebu analgetik, opioidů a antibiotik, takže je více než nutné reagovat na patologii dříve, než onemocnění eskaluje. Management biofilmu je tedy klíčový, chceme-li dosahovat lepších výsledků a zmírňovat následky onemocnění. Hygiena rány se v mnohém podobá dentální hygieně – i jejím cílem je vymýtit příčinu běžné patologie v celosvětové populaci.

Koncept hygieny rány vyvstal na zasedání odborného poradního výboru, které se konalo na začátku roku 2019. Na tomto zasedání se mezinárodní panel shodl, že téměř všechny obtížně se hojící rány obsahují biofilm, který zpomaluje nebo zastavuje hojení. To vedlo k vydání článku formulujícího odborný názor panelu v časopise *Journal of Wound Care*, kde byla položena důležitá otázka: je současný standard péče u managementu ran adekvátní vzhledem k tomu, co víme o biofilmu?<sup>1</sup>

Mezi členy panelu narůstal dojem, že péče o rány se nachází v krizi. Je možné, že tomu tak skutečně je. V oboru péče o rány můžeme očekávat doslova globální katastrofu: populace stárne; roste výskyt onemocnění spojených s věkem a životním stylem, jako jsou onemocnění cév, diabetes (který je ve stadiu pandemie)

a obezita; na celém světě se zdravotnictví potýká s ekonomickými problémy; pokračuje nadměrné užívání antibiotik, zatímco antibiotická rezistence roste; dopad ran na kvalitu života je stále stejně zdrcující. Navzdory všem novým produktům a osvědčeným postupům se nijak nezjednodušila problematika hojení ran. Neexistuje žádný kouzelný recept, který by dokázal rychle zlepšit stav nehojících se ran, a to s konzistentními výsledky reprodukovatelnými v jakékoli situaci.

Je evidentní, že nám chybí jeden kousek skládačky. Přibývá důkazů, že tímto kouskem je management biofilmu, který je čím dál tím častěji uznáván jako faktor v řadě chronických chorobných stavů. Možná je načase přehodnotit podstatu stávajících osvědčených postupů, především pokud jde o rány, které jsou kolonizované biofilmem nebo v nich probíhá infekce.

Panel na zasedání odborného poradního výboru jednal o způsobech, jak zavést skutečnou změnu do všeobecné praxe. Přišel tedy s konceptem hygieny rány, který je založen na předpokladu, že stejně jako se každý den řídíme základními pravidly hygieny, myjeme si ruce, čistíme si zuby a sprchujeme se, abychom své tělo udržovali čisté a bránili se bakteriím, základní hygiena by se měla vztahovat také na rány.

Další zasedání panelu proběhlo v létě 2019 s cílem projednat strukturu a obsah tohoto konceptu, přičemž bylo naplánováno vydání dokumentu o konsenzu v časopise *Journal of Wound Care*. Výsledkem je tato publikace, která definuje hygienu rány, popisuje, jakým způsobem může pomoci snížit používání antibiotik a poskytuje rady pro zavedení hygieny rány do každodenní praxe. Mezinárodní panel si je vědom, že může být zároveň nutné zohlednit místní standardy a pokyny.

*Christine Murphy*  
*předsedkyně panelu*

1. Murphy C, Atkin L, Dissemmond J et al. Defying hard-to-heal wounds with an early antibiofilm intervention strategy: "wound hygiene." *J Wound Care* 2019;28:818–22. <https://doi.org/10.12968/jowc.2019.28.12.818>

# Logický základ hygieny rány

Navzdory pokrokům v technologii krytí ran a osvědčeným postupům se obor péče o rány nachází v krizi: počet obtížně se hojících ran narůstá a možné důsledky této skutečnosti pro systém zdravotnictví, včetně častějšího používání antibiotik, představují velkou výzvu (obrázek 1).<sup>1-13</sup> Pro zlepšení managementu špatně se hojících ran je třeba věnovat se biofilmu přítomnému u většiny takových ran.<sup>14</sup>

Součástí managementu biofilmu je pravidelný débridement následovaný anti-biofilmovými strategiemi předcházejícími jeho obnově, včetně použití lokálně aplikovaného antimikrobiálního krytí.<sup>14</sup> Tento dokument o konsenzu naznačuje, že existuje potřeba jít dále a zavést novou strategii nazvanou hygiena rány, která zahrnuje dvě doplňující stadia: očištění rány a okolní kůže a oživení okrajů rány. Hygiena rány je strukturovaná metoda překonávání překážek hojení spojených s biofilmem. Tento dokument tedy upouští od používání pojmu chronické rány a preferuje spojení obtížně se hojící rány, naznačující, že tyto překážky lze překonat.

## Biofilm: primární překážka hojení?

U obtížně se hojících ran je přerušování procesu hojení do velké míry asociováno s přítomností vytrvalého biofilmu (komunity různých druhů mikrobů). Ačkoliv hojení mohou bránit i další základní faktory hostitele, čím dál tím častěji se objevuje názor, že ve většině – ne-li ve všech – nehojících se ranách je obsažen biofilm, který je klíčovou překážkou hojení.<sup>15,16</sup> Obrázek 2 ilustruje vývoj biofilmu.

Zvýšení počtu a komplexnosti mikrobů v prostředí jakékoliv tkáně zvyšuje riziko infekce. Při zvýšení virulence mikrobů, jejich antibiotické/antimikrobiální rezistenci a toleranci a/nebo snížení obranyschopnosti hostitele se riziko násobí – například při diabetu a obezitě.<sup>17</sup>

## Poučení z ústní hygieny

Pokud jde o orální zdraví, přítomnost biofilmu (zubního plaku) na zubech a mezi sklovinou a dásněmi (v sulcus gingivalis) je nejčastěji přijímanou příčinou periodontálního onemocnění.<sup>18</sup>

Ústní biofilm se rychle obnovuje – v průběhu 24 hodin od ústní hygieny.<sup>18</sup> Proto se doporučuje používat zubní nit a kartáček dvakrát denně, vždy přibližně v polovině cyklu obnovy biofilmu.<sup>19</sup> Odhaduje se, že 50–90 % dospělých na celém světě je postiženo gingivitidou, což je mírná, reverzibilní forma periodontálního onemocnění, kterou lze eliminovat lepší ústní hygienou.<sup>18</sup> Význam opakované, pravidelné a časté ústní hygieny je nedocenitelný.

V hygieně rány se z tohoto můžeme mnohému přiučit. Biofilm v ráně je nezávislý faktor, který zpomaluje nebo zastavuje hojení. V minulosti, kdy účinky biofilmu v ráně dosud nebyly zcela pochopeny, se na ránu pohlíželo jako na zahradu, která vyžaduje jemnou péči. Bylo by ale možná více namístě přirovnat ránu k bitevnímu poli, kde biofilm představuje nepřítele, jehož přítomnost může vést k zastavení hojení nebo jeho úplné absenci, amputaci, zhoršené kvalitě života a s tím spojené velké socioekonomické zátěži.<sup>20,21</sup> Zdravotník tedy při managementu obtížně se hojící rány svádí bitvu s cílem narušit a odstranit biofilm v ráně a předcházet jeho obnově. Hygiena rány zdravotníkům poskytuje nástroje, s jejichž pomocí mohou zvítězit.

## Aplikace poučení z ústní hygieny na hygienu rány

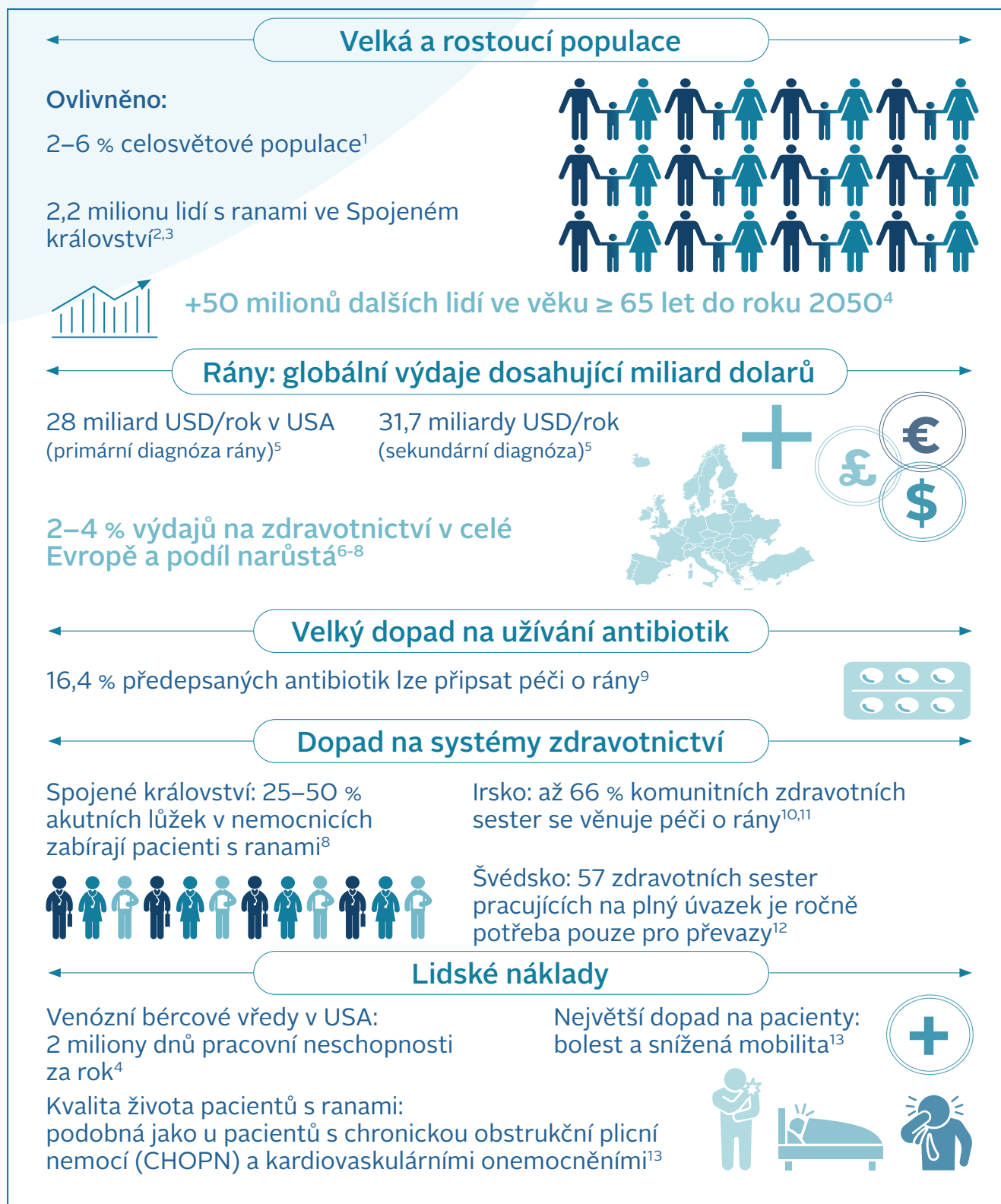
Přítomnost biofilmu v obtížně se hojících ranách a jeho významný podíl na zpomaleném hojení jsou dobře doloženy.<sup>14,15,22-24</sup> Pro zahájení a podporu hojení tedy musí být biofilm narušen/odstraněn.<sup>25</sup>

O známkách a symptomech asociovaných s biofilmem v ráně se stále debatuje, sílí však konsenzus, že zahrnují jak skryté, tak i zjevné známky lokální infekce rány.<sup>24</sup> Někteří odborníci se dále domnívají, že u vyspělého biofilmu se na povrchu rány může vytvářet slizovitý film, což je

**✘ MÝTUS** | Pro provádění managementu biofilmu musí být film viditelný.

**✓ REALITA** | Někteří odborníci za jednu ze známek přítomnosti biofilmu považují tenký slizovitý film na povrchu rány. Mikrobi ale nejsou vidět, a nepřítomnost viditelného filmu tedy neindikuje, že biofilm není v ráně přítomen. Panel navrhuje, abychom předpokládali, že biofilm je přítomen u všech obtížně se hojících ran.

## Logický základ hygieny rány



Obrázek 1 Péče o rány v krizi

### Obtížně se hojící rána

#### Klíčový pojem

Rána, která nereaguje na standardní péči založenou na důkazech. Koncept hygieny rány je založen na předpokladu, že všechny obtížně se hojící rány obsahují biofilm. Jelikož se biofilm v ráně tvoří velmi rychle, ránu, která se třetí den od svého vzniku projevuje exsudátem, rozbředlou tkání a zvětšováním, již lze definovat jako obtížně se hojící.

zatím předmětem sporů,<sup>26</sup> všichni se nicméně shodují na tom, že konečnou diagnózu nelze stanovit pouhým okem.<sup>15</sup> Pro potvrzení přítomnosti biofilmu je zapotřebí vyspělých technik molekulární biologie a mikroskopování, ty jsou ale drahé a většinou zdravotníkům obtížně dostupné. Panel tedy navrhuje, abychom u všech špatně se hojících ran předpokládali, že obsahují biofilm, který se nachází především na povrchu rány (ačkoliv jeho agregáty se mohou objevovat i v hlubších vrstvách tkáně) a je nekonzistentně distribuován v ráně a na ní.<sup>15,16,27</sup>

Podle důkazů a současného stavu praxe vyžadují obtížně se hojící rány při přípravě na léčbu dobře naplánovaný a systematický přístup k čištění.<sup>28</sup> Abychom reagovali na tuto potřebu, vytvořili jsme koncept hygieny rány. Dle tohoto konceptu je pro podpoření hojení nutný časný management biofilmu pomocí strategie zahrnující:

- očištění (jak rány, tak i okolní kůže),
- débridement (zpočátku agresivní débridement, je-li nutný),
- oživení okrajů rány,
- krytí rány.

V některých případech bude zapotřebí, aby se tyto přístupy překrývaly. Zavedení konceptu hygieny rány může pomoci proměnit bojiště s biofilmem v ráně v pokojnější krajinu, kde bude moci dojít k hojení.

**✘ MÝTUS** | Tím, že reagujeme na patofyziologii rány a komorbiditu pacienta, reagujeme zároveň na příčinu rány.

**✓ REALITA** | Hygienu rány je třeba provádět souběžně s managementem jejích příčin a komorbidit pacienta. Tak zajistíme souběžný management etiopatologie rány i biofilmu v ní.

#### Hygienu rány: kroky v rámci strategie

Hygienu je samozřejmě základní a dlouhodobě přijímaný koncept. Zavedení strategií hygieny, jako je hygiena rukou a asepsy v chirurgii, radikálně zlepšilo zdraví populace.

Hygienu rány je mocný nástroj. Její použití v kombinaci s paradigmatem TIMERS (zkratka tissue, inflammation, moisture, edge, regeneration/repair, social factors, tj. tkáň, zánět, vlhkost, okraj, regenerace/obnova, sociální faktory)<sup>29</sup> nám pomůže zavést management biofilmu jako optimální strategii péče o rány. Lze ji uplatňovat u všech ran, včetně těch akutních a pooperačních.

Základním principem hygieny rány je odstranit z rány veškerý nežádoucí materiál, včetně biofilmu, devitalizované tkáně a cizorodého materiálu, nebo jej minimalizovat, reagovat na přítomnost jakéhokoliv reziduálního biofilmu a předcházet jeho obnově. Tímto způsobem nastartujeme hojení.

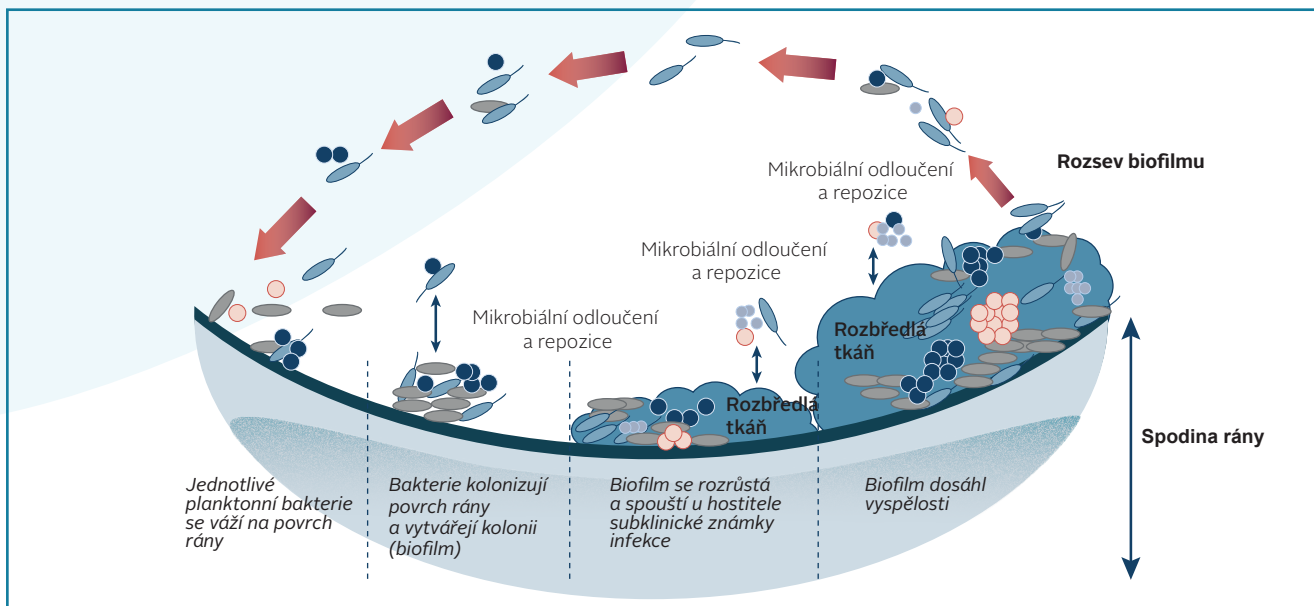
Stejně jako u všech forem hygieny je při hygieně rány zásadní opakování: očištění, débridement a oživení okrajů

### Biofilm v ráně

#### Klíčový pojem

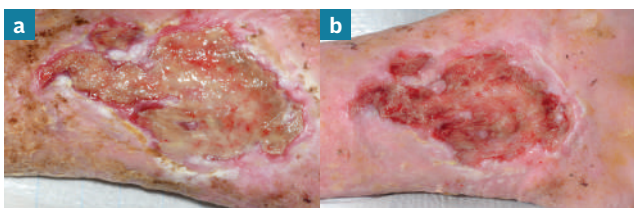
Složité komunita různých druhů bakterií a plísní způsobujících přetrvávající subklinickou infekci rány, která dokáže vzdorovat imunitní reakci hostitele a toleruje antibiotika a antiseptika.<sup>24</sup> Biofilm se může tvořit v řádu hodin a dosáhnout vyspělosti za 48–72 hodin<sup>30</sup> (Obrázek 2).

## Logický základ hygieny rány

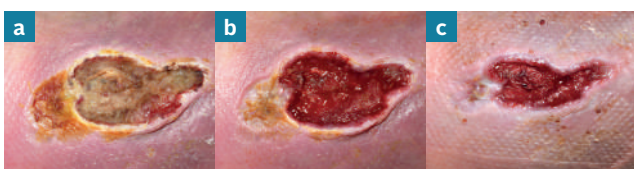

**Obrázek 2** Ilustrace znázorňující stadia růstu a vyspělosti biofilmu. Upraveno dle Percival<sup>31</sup>

Koncept hygieny rány navrhuje, že biofilm v ráně lze zvládnout, budeme-li reagovat na všechny základní etiologie, jako je chronická žilní insuficience nebo onemocnění periferních tepen, a pacientovi se dostane zlatého standardu péče. Základem dosažení tohoto cíle je plné holistické posouzení.

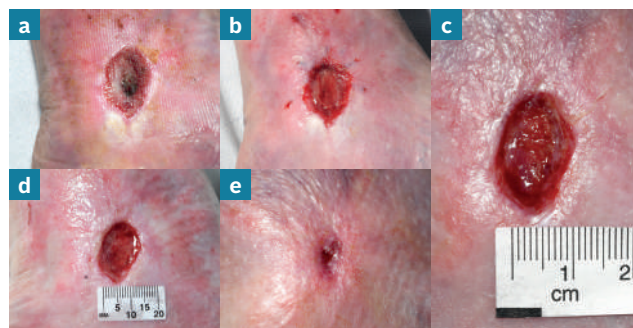


**Obrázek 3** Rána před provedením hygieny rány (a) a 10 minut po ní (b). Pověšněte si rozbředlé tkáně na povrchu rány a stavu kůže okolo rány před provedením hygieny rány.



**Obrázek 4** Rána před provedením hygieny rány (a) a 10 minut po ní (b). Stejná rána po další epizodě hygieny rány o týden později (c).

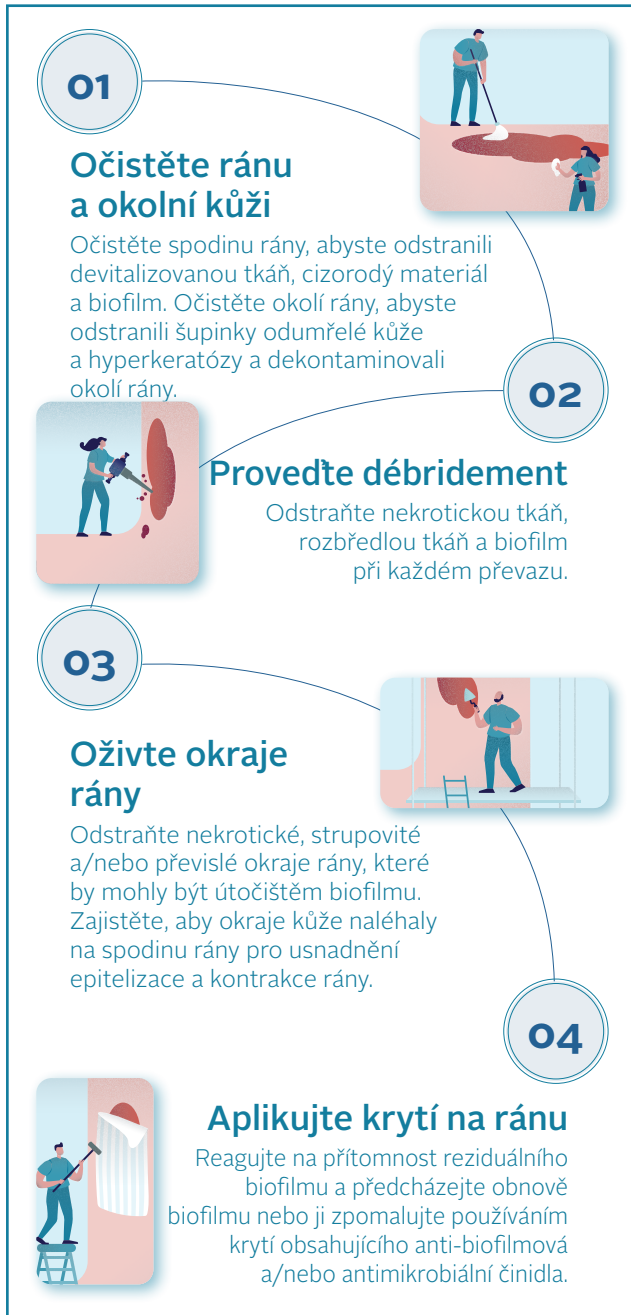rány je třeba provádět při každém posuzování rány zdravotníkem a každém převazu. Stejně jako hygiena obecně, ani hygiena rány není volitelný úkon.



**Obrázek 5.** Rána před (a) a po provedení hygieny rány později ve stejný den (b). Stejná rána po 1 týdnu (c), 2 týdnech (d) a 4 týdnech týdně hygieny rány (e). Zhojená rána po 5 týdnech (f).

Cílem tohoto dokumentu je zavést koncept hygieny rány jako základní a neoddiskutovatelnou součást péče o rány. Obrázky 3–5 ilustrují, jak provádění hygieny rány podporuje hojení. V tabulce 1 jsou popsány a obrázkem 6 ilustrovány čtyři základní úkony při hygieně rány.





**Obrázek 6** Čtyři úkony při hygieně rány

## Odkazy

- Järbrink K, Ni G, Sönnergren H et al. The humanistic and economic burden of chronic wounds: a protocol for a systematic review. *Systematic Reviews* 2017;6:15
- Campbell D. Chronic wounds: the hidden health crisis hitting 2m Britons. *The Guardian* 2019 July 29. <https://tinyurl.com/y2xtjfn> (accessed 14 February 2020)
- Guest JF, Ayoub N, McIlwraith T et al. Health economic burden that wounds impose on the National Health Service in the UK. *BMJ Open* 2015;5
- Sen CK, Gordillo GM, Roy S et al. Human skin wounds: a major and snowballing threat to public health and the economy. *Wound Repair Regen* 2009;17:763–71
- Nussbaum SR, Carter MJ, Fife CE et al. An economic evaluation of the impact, cost, and medicare policy implications of chronic nonhealing wounds. *Value in Health* 2018;21:27–32. <https://doi.org/10.1016/j.jval.2017.07.007>
- Purwins S, Herberger K, Debus ES et al. Cost-of-illness of chronic leg ulcers in Germany. *Int Wound J* 2010;7:97–102
- Hjort A, Gotttrup F. Cost of wound treatment to increase significantly in Denmark over the next decade. *J Wound Care* 2010;19:173–4, 176, 178, 180, 182, 184. <https://doi.org/10.12968/jowc.2010.19.5.48046>
- Posnett J, Gotttrup F, Lundgren H et al. The resource impact of wounds on health-care providers in Europe. *J Wound Care* 2009;18:154–61. <https://doi.org/10.12968/jowc.2009.18.4.41607>
- Dolk FC, Pouwels KB, Smith DR et al. Antibiotics in primary care in England: which antibiotics are prescribed and for which conditions? *J Antimicrob Chemother* 2018;73:ii2–10. <https://doi.org/10.1093/jac/dkx504>
- Clarke-Moloney M, Keane N, Kavanagh E. An exploration of current leg ulcer management practices in an Irish community setting. *J Wound Care* 2006;15:407–10. <https://doi.org/10.12968/jowc.2006.15.9.26963>
- Clarke-Moloney M, Keane N, Kavanagh E. Changes in leg ulcer management practice following training in an Irish community setting. *J Wound Care* 2008;17:116, 118–21. <https://doi.org/10.12968/jowc.2008.17.3.28669>
- Lindholm C, Bergsten A, Berglund E. Chronic wounds and nursing care. *J Wound Care* 1999;8:5–10. <https://doi.org/10.12968/jowc.1999.8.1.25828>
- Olsson M, Järbrink K, Divakar U et al. The humanistic and economic burden of chronic wounds: A systematic review. *Wound Repair Regen* 2019;27:114–25.
- Bjarnsholt T, Eberlein T, Malone M et al. Management of biofilm. *Wounds International* 2017;8(2).
- Schultz G, Bjarnsholt T, James GA et al. Consensus guidelines for the identification and treatment of biofilms in chronic nonhealing wounds. *Wound Repair Regen* 2017;25:744–57. <https://doi.org/10.1111/wrr.12590>
- Malone M, Swanson T. Biofilm-based wound care: the importance of debridement in biofilm treatment strategies. *Br J Community Nurs* 2017;22:S20–5.
- Centers for Disease Control (CDC). The biggest antibiotic-resistant threats in the U.S. Centers for Disease Control and Prevention 2019. <https://www.cdc.gov/drugresistance/biggest-threats.html> (accessed 14 February 2020)
- Mancl KA, Kirsner RS, Ajdic D. Wound biofilms: lessons learned from oral biofilms. *Wound Repair Regen* 2013;21:352–62. <https://doi.org/10.1111/wrr.12034>
- Stewart PS. Biophysics of biofilm infection. *Pathog Dis* 2014;70:212–8.
- Wolcott RD, Rhoads DD, Bennett ME et al. Chronic wounds and the medical biofilm paradigm. *J Wound Care* 2010;19:45–6, 48–50, 52–3.
- Nussbaum SR, Carter MJ, Fife CE et al. An economic evaluation of the impact, cost, and medicare policy implications of chronic nonhealing wounds. *Value Health* 2018;21:27–32. <https://doi.org/10.1016/j.jval.2017.07.007>
- Atkin L, Bučko Z, Montero EC et al. Implementing TIMERS: the race against hard-to-heal wounds. *J Wound Care* 2019;28:S1–50
- Haesler E, Swanson T, Ousey K et al. Clinical indicators of wound infection and biofilm: reaching international consensus. *J Wound Care* 2019;28:S4–12. <https://doi.org/10.12968/jowc.2019.28.Sup3b.S4>
- International Wound Infection Institute (IWII). Wound infection in clinical practice: international consensus update 2016. *Wounds International* 2016.
- Metcalfe DG, Bowler PG. Biofilm delays wound healing: A review of the evidence. *Burns Trauma* 2013;1:5–12. <https://doi.org/10.4103/2321-3868.113329>
- White RJ, Cutting KF. Wound biofilms-are they visible? *J Wound Care* 2012;21:140–1.
- Hurlow J, Blanz E, Gaddy JA. Clinical investigation of biofilm in non-healing wounds by high resolution microscopy techniques. *J Wound Care* 2016;25 Suppl 9:S11–22. <https://doi.org/10.12968/jowc.2016.25.Sup9.S11>
- Percival SL, Mayer D, Kirsner RS et al. Surfactants: Role in biofilm management and cellular behaviour. *International Wound Journal* 2019;16:753–60.
- Atkin L, Bučko Z, Montero EC et al. Implementing TIMERS: the race against hard-to-heal wounds. *J Wound Care* 2019;28:S1–49
- Wolcott RD, Rumbaugh KP, James G et al. Biofilm maturity studies indicate sharp debridement opens a time- dependent therapeutic window. *J Wound Care* 2010;19:320–8. <https://doi.org/10.12968/jowc.2010.19.8.77709>
- Percival SL. Importance of biofilm formation in surgical infection. *Br J Surg* 2017;104:e85–94. <https://doi.org/10.1002/bjs.10433>

## VÝZVA K AKCI

Poskytovatelé služeb zdravotní péče by měli zaručit zavedení pravidel zajišťujících, že každý zdravotník (všeobecný i odborný) bude schopen provést určitý stupeň hygieny rány. Panel se domnívá, že provádění hygieny rány může vést k příznivější míře a době hojení, snížení frekvence předepisování antibiotik, zlepšení kvality života a blahobytu pacientů a významnému snížení nákladů pro nákupčí a odběratele.

## Logický základ hygieny rány

Tabulka 1 Složky hygieny rány

Složka	Úkony	Nástroje	Logický základ
<b>1. Očištění: rána a její okolí</b>	<p>Dostatečně očistěte spodinu rány, abyste odstranili povrchovou devitalizovanou tkáň, cizorodý materiál a biofilm. Očistěte okolí rány, abyste odstranili šupinky odumřelé kůže a hyperkeratózy a celou oblast dekontaminovali. Všude, kde je to nutné, a dle tolerance pacienta jemně, ale důkladně očistěte kůži v rozsahu 10–20 cm okolo rány, v souladu s místním odborným standardem čištění oblastí „čistých“ (nejdále od rány) a „nečistých“ (nejblíže k ráně a rána samotná).</p> <p>Použijte nejlépe antiseptický nebo antimikrobiální oplachový roztok nebo surfaktant pro co nejdůkladnější očištění povrchu rány a jejího okolí.</p>	<p>Gáza a komerčně dostupné čisticí tampony.</p> <p>Antiseptický nebo antimikrobiální oplachový roztok nebo surfaktant na ránu a okolní kůži.</p> <p>Zdravotnické vlhčené ubrousky na čištění kůže.</p> <p>Kleštičky.</p>	<p>Oplach/laváž fyziologickým roztokem nebo vodou biofilm neodstraní.<sup>19</sup> Očištění k tomuto účelu určenými a vhodnými nástroji/roztoky pomůže připravit spodinu rány na débridement. Základem je očištění kůže okolo rány za účelem odstranění dalších zdrojů kontaminace.</p>
<b>2. Débridement</b>	<p>Odstraňte veškerou spojenou devitalizovanou tkáň, všechny cizorodý materiál v ráně a biofilm. Pokračujte, dokud nedojde k bodovému krvácení (pokud s tímto přístupem souhlasí a toleruje ho pacient a zároveň ho dovoluje místní praxe), aby byla spodina rány připravena k maximálnímu využití použitého krytí na ránu.</p> <p>Po provedení débridementu by spodina rány měla být opláchnuta znovu, za účelem odstranění zbývajících cizorodého materiálu.</p>	<p>Mechanický, ostrý, ultrazvukový a biologický débridement.</p> <p>Pro očištění rány a okolní kůže po provedení débridementu použijte antiseptický nebo antimikrobiální oplachový roztok nebo surfaktant.</p>	<p>Débridement, který nevede k bodovému krvácení, jako například autolytický débridement, ne vždy zajistí úplné odstranění biofilmu.</p> <p>K rozbití a narušení biofilmu je třeba vyvinout mechanickou a smykovou sílu.<sup>19</sup> Optimálního výsledku lze dosáhnout použitím roztoku surfaktantu, antiseptického nebo antimikrobiálního roztoku.</p>
<b>3. Oživení okrajů rány</b>	<p>Soustavně posuzujte a rozrušujte okraje rány, dokud nedojde k bodovému krvácení, odstraňte pokroucenou nebo srolovanou tkáň, zaschlou, kalusovou nebo hyperkeratotickou tkáň a nekrotickou tkáň, abyste usmrtili nebo minimalizovali veškerý biofilm kolonizující okraje rány.</p>	<p>Aktivní (mechanický), ostrý, ultrazvukový a biologický débridement.</p>	<p>Odstranění zatvrdlé a hyperkeratotické tkáně a odumřelých buněk z okrajů rány, aby byla obnažena zdravá tkáň a umožněn její růst.</p>
<b>4. Výběr krytí rány</b>	<p>Vyberte krytí, které má schopnost reagovat na jakýkoliv reziduální biofilm a předcházet kontaminaci a rekolonizaci, a tedy i obnově biofilmu. Součástí by měl být management exsudátu, čímž dále podpoříme hojení.</p>	<p>Krytí obsahující anti-biofilmová a antimikrobiální činidla může zároveň absorbovat a udržovat exsudát.</p>	<p>Biofilm se může velmi rychle obnovovat, a pouze opakovaný débridement jako prevence jeho obnovy s největší pravděpodobností stačit nebude. Aplikací účinných lokálních antimikrobiálních a antibiotických činidel po narušení biofilmu lze reagovat na reziduální biofilm a potlačovat jeho obnovu.<sup>15</sup></p>

**Při každém převazu proveďte posouzení rány, abyste zajistili její pokrok směrem k hojení. Když se rána začne hojit, pokračujte v čištění, třebaže bude nutný pouze méně invazivní débridement a oživení okrajů rány. Dále je třeba zvážit, zda je nyní namístě snížit aplikaci antimikrobiálních lékařských prostředků a použít neantimikrobiální krytí (přístup step-down).**

# Hygiena rány: stádium 1 – očištění

Očištění spodiny rány pomáhá dosáhnout cílů hygieny rány odstraněním uvolněného materiálu, přebytečného exsudátu a cizorodých látek a narušením biofilmu.<sup>1,2</sup> Zajišťuje optimální podmínky pro narušení biofilmu, odstranění reziduálního biofilmu a prevenci obnovy biofilmu. Protože spodina rány a okolní kůže pravděpodobně budou obsahovat biofilm, obě tyto oblasti je třeba očistit. Očištění je třeba provést co největší silou, jakou je pacient schopen snést. Proceduru je třeba opakovat při každé výměně krytí a po débridementu. Výběr oplachových roztoků a technik čištění závisí na klinickém posouzení.

## Očištění při hygieně rány

### Klíčový pojem

Aktivní odstranění povrchových bakterií způsobujících kontaminaci, uvolněného cizorodého materiálu, rozbředlé tkáně, změkklé nekrózy, mikrobů a/nebo pozůstatků předchozího krytí z povrchu rány a okolní kůže.<sup>10</sup>

## Očištění kůže a rány

Očištění kůže okolo rány a spodiny rány za účelem odstranění nežádoucího materiálu – jak viditelného, tak i neviditelného pouhým okem – je základem péče o ránu, protože podporuje homeostázu prostředí, kde může probíhat hojení.<sup>3</sup> Vedle biofilmu může kůže v okolí rány obsahovat cizorodý materiál složený z lipidů, fragmentů keratinizovaných buněk, kožního mazu a potu, jejíž součástí je také malé množství elektrolytů, laktátu, močoviny a čpavku. Ty tvoří ideální prostředí pro množení mikrobů a růst biofilmu. Na obrázku 7 je znázorněn příklad očištění kůže.

## Význam použití vhodného oplachového roztoku

Standardní oplachování fyziologickým roztokem nebo vodou biofilm neodstraní.<sup>4</sup> Místo nich jsou ve velké míře k odstranění cizí hmoty, biologického cizorodého materiálu<sup>5</sup> a biofilmu používány surfaktanty.<sup>6</sup> Surfaktanty snižují povrchové nebo interfaciální napětí mezi kapalinou a pevnou látkou (jako například zbytky tkáně či biofilmem), kterou pomáhají rozptýlit, takže ji následně můžeme snáze odstranit čisticím tamponem nebo ubrouskem.<sup>6</sup>

Podle Maloneho a Swansona lze uvolněnou, odumřelou či devitalizovanou tkáň odstranit, jestliže ji na dostatečně dlouhou dobu (obvykle 10–15 minut) pokryjeme roztokem či gelem na rány na bázi surfaktantu a jemně

očistíme sterilní gázou. Důkazů o schopnosti surfaktantů odstraňovat biofilm z rány je nicméně málo a k většině z nich bylo dospěno *in vitro*.<sup>6</sup>

Panel podporuje používání antiseptik obsahujících surfaktanty nebo roztoků s neutrálním pH k očištění spodiny rány i okolní kůže při hygieně rány, povoluje-li ho místní praxe.<sup>7</sup> Vysoce cytotoxické roztoky, jako například roztoky obsahující povidon-jód a peroxid vodíku, se nedoporučují.<sup>8</sup> Nejlépe bychom měli zvolit oplachový roztok na kůži určený pro každodenní používání, zaručující rovnováhu mezi potřebou rozrušit mikrobiální zátěž a zachovat integritu kůže.<sup>9</sup>

Tabulka 2 nastiňuje, jaké roztoky lze použít k čištění rány a okolní kůže, ačkoliv jejich výběr může záviset na místních doporučeních.

**✘ MÝTUS** | Do rány nikdy nesmíte aplikovat nic, co byste si nedali do oka.

**✓ REALITA** | Spodina rány není žádná křehká květina, ale „bitevní pole“ vyžadující aktivní intervenci založenou na očištění, débridementu, oživení okrajů rány a strategiích prevence obnovy biofilmu. Tímto způsobem vytvoříme podmínky, které „bitevnímu poli“ umožní stát se „zahradou“, kde může probíhat hojení. Činidlům, která mohou být toxická nebo příliš silná, bychom se měli vyhýbat, jakmile byla nastolena pozitivní trajektorie hojení.

## Hygiena rány: stadium 1 – očištění

### Hyperkeratocká tkáň

#### Klíčový pojem

Silná, šupinatá vnější vrstva kůže, která se může jevit jako zarudlá a suchá s hnědými nebo šedými skvrnami, které jsou na pohled šupinaté nebo rozpraskané. Může pokrývat malou, jasně ohraničenou plochu kůže nebo veškerou kůži dolní končetiny<sup>11</sup>.

### Praktické tipy pro čištění

Pro účely hygieny rány je třeba věnovat bedlivou pozornost kůži přibližně 10–20 cm od okrajů rány nebo oblasti, která byla překryta krytím či jiným prostředkem (např. sádkou, kompresním obinadlem), podle toho, která je větší, a brát při tom v potaz anatomické umístění. U ran na dolních končetinách je třeba zvážit očištění po nejbližší kloub – například v případě diabetického vředu u syndromu diabetické nohy tedy očistíme celou nohu až po kotník a v případě venózního bércového vředu celou končetinu až po koleno.

Zavedte strategie vylučující kontaminaci z prostředí nebo od zdravotníků. Pro náběr irigační tekutiny nebo roztoků na ránu například používejte vybavení vyčleněné pouze pro daného pacienta. Čisticí ubrousky nikdy nepoužívejte opakovaně. Abyste předcházeli křížové kontaminaci, používejte různé ubrousky pro čištění kůže a různé pro čištění rány. Kontaminované ubrousky nikdy nesmí přijít do kontaktu s oplachovým roztokem na rány. Kontaminovaný ubrousek neodkládejte zpět do misky s roztokem.

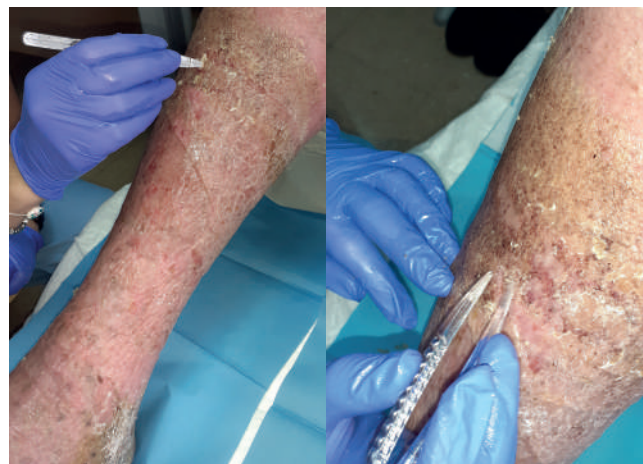### Odkazy

1. Wolcott R, Fletcher J. The role of wound cleansing in the management of wounds. *Wounds International* 2014;1(1):25–30.
2. Gabriel A, Schraga ED, Windle ML. Wound irrigation. *Medscape* 2013. <https://tinyurl.com/kpzj6m> (accessed 14 February 2020)
3. Kamolz L-P, Wild T. Wound bed preparation: The impact of debridement and wound cleansing. *Wound Medicine* 2013;1:44–50
4. Stewart PS. Biophysics of biofilm infection. *Pathog Dis* 2014;70:212–8. <https://doi.org/10.1111/2049-632X.12118>
5. Alwadani N, Fatehi P. Synthetic and lignin-based surfactants: Challenges and opportunities. *Carbon Resources Conversion* 2018;1:126–38. <https://doi.org/10.1016/j.crcon.2018.07.006>
6. Malone M, Swanson T. Biofilm-based wound care: the importance of debridement in biofilm treatment strategies. *Br J Community Nurs* 2017;22:S20–5. <https://doi.org/10.12968/bjcn.2017.22.Sup6.S20>
7. Assadian O, Kammerlander G, Geyrhofer C et al. Use of wet-to-moist cleansing with different irrigation solutions to reduce bacterial bioburden in chronic wounds. *J Wound Care* 2018;27:S10–6. <https://doi.org/10.12968/jowc.2018.27.Sup10.S10>
8. Sibbald RG, Leaper DJ, Queen D. Iodine made easy. *Wounds International* 2011;2(2).
9. Konya C, Sanada H, Sugama J et al. Does the use of a cleanser on skin surrounding pressure ulcers in older people promote healing? *J Wound Care* 2005;14:169–71. <https://doi.org/10.12968/jowc.2005.14.4.26758>
10. Rodeheaver GT, Ratliff CR. Wound cleansing, wound irrigation, wound disinfection. In: Krasner DL, van Rijswijk L, eds. *Chronic Wound Care: The Essentials e-Book*. Malvern, PA: HMP; 2018:47–62.
11. Crook H, Frowen E, Mahoney K et al. The All Wales guidance for the management of hyperkeratosis of the lower limb. *Wounds UK*: London, 2014. <https://tinyurl.com/kzrsvq8> (accessed 14 February 2020).
12. Trautmann M, Lepper PM, Haller M. Ecology of *Pseudomonas aeruginosa* in the intensive care unit and the evolving role of water outlets as a reservoir of the organism. *Am J Infect Control* 2005;33:S41–49. <https://doi.org/10.1016/j.ajic.2005.03.006>

✘ **MÝTUS** | Očištění je namístě, pouze je-li přítomna odumřelá tkáň, protože spodina rány je křehká a je ji třeba chránit před narušením.

✓ **REALITA** | Drolivá, křehká tkáň je s velkou pravděpodobností infikována biofilmem. Aby se rána mohla začít hojit, je třeba provést kroky, jako je očištění a débridement, které naruší biofilm a odstraní devitalizovanou tkáň a cizorodý materiál. Takto podpoříme čisté prostředí, kde může probíhat hojení.

13. Mena KD, Gerba CP. Risk assessment of *Pseudomonas aeruginosa* in water. *Rev Environ Contam Toxicol* 2009;201:71–115. [https://doi.org/10.1007/978-1-4419-0032-6\\_3](https://doi.org/10.1007/978-1-4419-0032-6_3)
14. Jefferies JMC, Cooper T, Yam T et al. *Pseudomonas aeruginosa* outbreaks in the neonatal intensive care unit—a systematic review of risk factors and environmental sources. *J Med Microbiol* 2012;61:1052–61. <https://doi.org/10.1099/jmm.0.044818-0>
15. Percival SL, Chen R, Mayer D et al. Mode of action of poloxamer-based surfactants in wound care and efficacy on biofilms. *Int Wound J* 2018;15:749–55. <https://doi.org/10.1111/iwj.12922>
16. Bradbury S, Fletcher J. Prontosan made easy. *Wounds International* 2011;2(2).
17. Braun M, McGrath A, Downie F. Octenilin range made easy. *Wounds UK* 2013;9(4):1–4. <https://tinyurl.com/yxy76kxb> (accessed 14 February 2020)
18. Selkon JB, Cherry GW, Wilson JM et al. Evaluation of hypochlorous acid washes in the treatment of chronic venous leg ulcers. *J Wound Care* 2006;15:33–7. <https://doi.org/10.12968/jowc.2006.15.1.26861>



**Obrázek 7** Očištění kůže okolo rány při hygieně rány; odstranění kožních šupin z celé dolní končetiny až po koleno

**Tabulka 2 Oplachové roztoky pro hygienu rány\***

Roztok	Logický základ
<b>Bez antiseptického účinku</b>	
<b>Voda</b>	<ul style="list-style-type: none"> <li>Neúčinná k redukcí bakteriální zátěže.<sup>2,4</sup></li> <li>Kohoutky mohou být kolonizovány životaschopnými mikroby: přítomnost <i>Pseudomonas aeruginosa</i> v potrubních systémech je dobře zdokumentována.<sup>12-14</sup></li> <li>Neúčinná při redukcí bakteriální zátěže.<sup>2,4</sup></li> <li>Jednorázové sterilní nádoby po otevření ztrácejí sterilitu.<sup>2</sup></li> </ul>
<b>Fyziologický roztok</b>	<ul style="list-style-type: none"> <li>Neúčinný při redukcí bakteriální zátěže.<sup>2,4,9</sup></li> <li>Nízká toxicita.<sup>2,4</sup></li> <li>Pro jednorázové použití, protože již 24 hodin po otevření může docházet k růstu bakterií.<sup>2</sup></li> </ul>
<b>Roztok obsahující surfaktant</b>	<ul style="list-style-type: none"> <li>Díky obsahu surfaktantu bylo u některých přípravků prokázáno, že při jejich použití dochází k narušení mikrobiální zátěže i při uplatnění menší síly.<sup>2</sup></li> <li>Některé přípravky prokázaly anti-biofilmové schopnosti redukcí bakteriální přilnavosti ke spodině rány a formace biofilmu.<sup>15</sup></li> <li>Jemný ke zdravým buňkám umožňující obnovu buněčné integrity.<sup>2,15</sup></li> </ul>
<b>Antiseptika</b>	
<b>Polyhexamethylenbiguanid (polyhexanid)</b>	<ul style="list-style-type: none"> <li>Některé přípravky obsahují antimikrobiální složku a také surfaktant.<sup>16</sup></li> <li>Široké spektrum antimikrobiálního účinku bez prokázané rezistence.<sup>16</sup></li> </ul>
<b>Oktenidin dihydrochlorid</b>	<ul style="list-style-type: none"> <li>Některé přípravky obsahují konzervant a molekulu podobnou surfaktantu, která uvolňuje krytí a napomáhá očištění.<sup>17</sup></li> <li>Prokazatelně účinný v prevenci růstu bakteriálního biofilmu i jeho eliminaci.<sup>17</sup></li> </ul>
<b>Kyselina chlorná</b>	<ul style="list-style-type: none"> <li>Rychlý, širokospektrý antimikrobiální účinek při nízké cytotoxicitě.<sup>18,19</sup></li> <li>Lze ji použít k uvolnění krytí i k oplachu.<sup>18,19</sup></li> </ul>
<b>Chlorhexidin glukonát</b>	<ul style="list-style-type: none"> <li>Široce používán ve zředěných koncentracích v kožních a ústních aplikacích.</li> <li>Laboratorní testy prokázaly jeho účinek proti široké škále bakterií a plísní, včetně <i>Staphylococcus</i> a metilicin-rezistentního <i>Staphylococcus aureus</i>, <i>Pseudomonas aeruginosa</i> a <i>Candida albicans</i>.<sup>20</sup></li> <li>Antimikrobiální aktivita je silnější při dlouhotrvající aplikaci.<sup>20</sup></li> <li>Míra alergické reakce u chirurgických pacientů je přibližně 0,78 na 100 000 expozic, ale může způsobovat také iritační kontaktní dermatitidu nebo alergickou kontaktní dermatitidu.<sup>21</sup></li> </ul>

\* V praxi se řiďte místními protokoly pro používání roztoků

† Studie nezahrnovala vyšetření na infekci biofilmem (neakutní infekci) a nelze ji pro ni interpretovat

19. Hoon R, Rani SA, Wang L et al. Antimicrobial activity comparison of pure hypochlorous acid (0.01%) with other wound and skin cleansers at non-toxic concentrations. SAWC Spring and WHS 2013.
20. Koburger T, Hübner N-O, Braun M et al. Standardized comparison of antiseptic efficacy of triclosan, PVP-iodine, octenidine dihydrochloride, polyhexanide and chlorhexidine digluconate. J Antimicrob Chemother 2010;65:1712-9. <https://doi.org/10.1093/jac/dkq212>

21. Garcez T. Chlorhexidine. Report and findings of the 6th National Audit Project Royal College of Anaesthetists. London: Royal College of Anaesthetists, November 2013, pp 197-202. <https://tinyurl.com/v6hhxkj> (accessed 14 February 2020)

# Hygiena rány: stádium 2 – débridement

Cílem débridementu je odstranit/minimalizovat veškeré nežádoucí materiály (rámeček 1), a to i za cenu, že spolu s nimi bude odstraněno také určité množství zdravé tkáně. Débridement je nezbytnou součástí „odplevelení“ od biofilmu, aby se nepřátelské bitevní pole rány změnilo v kvetoucí „zahradu tkáně“ (tabulka 3). Lze uplatňovat různé metody débridementu, potenciálně od těch intenzivnějších, jsou-li vyžadovány, s následným přechodem k mechanickému débridementu. Tento proces je nepostradatelnou součástí hygieny rány a měl by být prováděn u všech obtížně se hojících ran.

Autolytický débridement – použití v těle se přirozeně vyskytujících enzymů k rozkladu devitalizované tkáně – nemůže dostát požadavkům na débridement při hygieně rány, protože trvá dlouhou dobu, vyžaduje časté převazy a může zvýšit riziko infekce v obtížně se hojících ranách.<sup>1,2</sup> Navíc spoléhá na výkon a účinnost obranných procesů hostitele, které budou v obtížně se hojících ranách s největší pravděpodobností narušeny.<sup>3</sup>

Je vyžadována rychlejší a efektivnější metoda narušení biofilmu, odstranění reziduálního biofilmu a prevence obnovy biofilmu v obtížně se hojících ranách: débridement (tabulka 3).

## Význam proaktivního débridementu při hygieně rány

Proaktivní débridement je nedílnou součástí hygieny rány, protože napomáhá nástupu hojení u všech ran nepokrytých granulační tkání.<sup>4</sup> Volba metody débridementu by měla být založena na posouzení spodiny rány, kůže okolo rány a pacientovy úrovně bolesti a tolerance. Použití mechanické síly v kombinaci se surfaktantem nebo antimikrobiálním roztokem představuje efektivní způsob narušení a odstranění biofilmu.<sup>5</sup>

Kombinované použití lokálního oplachového roztoku na bázi surfaktantu a débridementu pomocí tamponu nebo gázy zvýší dostatečně účinek čištění, aby biofilm mohl být narušen a odstraněn. Je-li débridement kontraindikován, může být místo něj případně aplikován tento přístup.<sup>6</sup> Výsledkem bude dobře ošetřená „zahrada“, která byla „odplevelena“ od veškerého nežádoucího materiálu, aby mohla nabízet zdravé prostředí pro růst – v tomto případě růst nové tkáně.<sup>7</sup> Débridement dekontaminuje spodinu rány a odstraňuje biofilm, čímž spodinu rány připravuje na aplikaci krytí v souladu s principy přípravy spodiny rány.<sup>8</sup>

### Rámeček 1 Cíle k odstranění pomocí débridementu při hygieně rány<sup>8,14</sup>

Biofilm
Devitalizovaná tkáň (nekróza, rozbředlá tkáň, eschara)
Nadbytečný exsudát
Poškozená tkáň (zanícená nebo infikovaná)
Serokrusty
Hyperkeratóza
Hnis
Hematomy
Cizí tělesa
Zbytky tkáně
Pozůstatky předchozího krytí
Jakékoliv další typy biologické zátěže / překážek hojení

**✘ MÝTUS** | Wet-to-dry krytí zajistí adekvátní débridement, aby mohlo nastat hojení.

**✓ REALITA** | Metoda wet-to-dry může způsobovat značnou bolest a úzkost a vést ke špatné spolupráci pacienta a adherenci k léčbě. Díky hygieně rány můžeme provést débridement spodiny rány, aniž bychom pacienti traumatizovali, narušili a odstranili biofilm i předcházet jeho obnově.

Panel uznává, že abychom se vyhnuli riziku poranění, je třeba postupovat velmi obezřetně, zvažujeme-li débridement ran na dolních končetinách pacientů se špatně prokrvenými končetinami a autoimunitními onemocněními, jako je například pyoderma gangrenosum.

Obdobně, mechanický débridement by měl být prováděn opatrně u pacientů, kteří trpí poruchou krvácivosti či u nichž probíhá terapie antikoagulancii a/nebo mají nesnesitelné či nevyhnutelné bolesti. Před přikročením

### Débridement

#### Klíčový pojem

Mechanické odstranění biofilmu, devitalizované tkáně, zbytků tkáně a organické hmoty za použití mechanických pomůcek, jako jsou sterilní gáza, jemné tampony či gáza pro débridement, kyrety, skalpely anebo, je-li dostupný, débridement ultrazvukem.<sup>6,15</sup> Staré metody byly považovány za bolestivé a neselektivní, díky novým technologiím je ale mechanický débridement efektivnější a přitom snadný.<sup>2</sup>

#### Rámeček z Kdy provést stěr z rány pro kultivaci

Účelem kultivace je identifikovat organismy pro zacílení antibiotické léčby. Kultivací ale nelze rozpoznat všechny mikroby zodpovědné za infekci v ráně.

Jestliže místní protokol nevyžaduje tradiční kultivaci, ale povaha zánětu nebo přítomnost typických známek akutní infekce (zhoršující se zánět, nová nebo rostoucí bolest, zvyšující se teplota tkáně, zvětšující se otok, zarudnutí a hnisavý exsudát) v nás probouzí obavy, měli bychom zvážit semikvantitativní kultivaci. V takovémto případě lze namísto stěru na analýzu odeslat exsudát nebo tkáň z rány, aby v průběhu 24–72 hodin mohl být potvrzen mikrobiální růst pro většinu organismů včetně *Staphylococcus aureus*, *Pseudomonas aeruginosa* a  $\beta$ -hemolytických streptokoků<sup>6,17</sup>

k débridementu těchto ran je třeba zajistit úplné klinické posouzení specialistou. Mezitím je lze omývat a aplikovat antimikrobiální krytí.

#### Fragilita spodiny rány a bolest

Představa, že spodina rány je křehká, by neměla být chápána jako významná překážka débridementu. Ačkoliv je třeba postupovat opatrně, abychom předcházeli poškození, odstranění veškeré devitalizované tkáně je při hygieně rány klíčovým prvním krokem. Do jaké míry lze agresivní débridement provádět by nám mělo pomoci stanovit holistické posouzení.

Je-li bezpečné provést mechanický débridement, musíme reagovat na pacientova očekávání, co se týče bolesti. Podle potřeby může být aplikováno lokální anestetikum, jako jsou gely nebo krémy s obsahem lidokainu, v souladu s místními standardy péče. Surfactanty mohou zmírňovat bolest, protože napomáhají uvolnit odumřelou tkáň, takže se snáze odstraňuje.<sup>9</sup> K úlevě od bolesti může pomoci rovněž ohřátí roztoků na tělesnou teplotu.<sup>10,11</sup>

#### Možnosti prvotního débridementu

Na začátku mohou obtížně se hojící rána a okolní kůže vyžadovat intenzivnější nebo cílenou metodu, aby byla rána obnažena v celém svém rozsahu pro její snazší posouzení (tabulka 3). Výběr metody by měl být založen na holistickém posouzení a odpovídat místním doporučením. Všechny nástroje a prostředky používané při débridementu musejí být sterilní, aby se předešlo další kontaminaci. Obrázek 8 znázorňuje débridement v praxi.

#### Praktické tipy pro débridement

Podle analýzy záznamů více než 154 000 pacientů za období 4 let se díky často opakovanému débridementu zahojilo téměř dvakrát více obtížně se hojících ran ve srovnání s těmi, které byly ošetřovány méně často.<sup>12</sup> Častý débridement zároveň vedl k urychlení hojení všech typů ran.<sup>12</sup>

Hygiena rány by tedy měla být rutinně uplatňována pokaždé, když lékař provádí posouzení rány nebo její management. Na pravidelný débridement bychom tedy u obtížně se hojících ran měli pohlížet jako na standardní praxi.<sup>12</sup>

Před provedením débridementu je ránu třeba očistit antimikrobiálním roztokem se surfaktantem a nebo neutrálním roztokem s obsahem surfaktantu. Po provedení débridementu je nutné a kůži okolo nutné opláchnout, nejlépe antiseptickým roztokem, aby se předešlo kontaminaci povrchovými mikroby a zajistilo usmrcení procedurou exponovaných bakterií.<sup>13</sup>

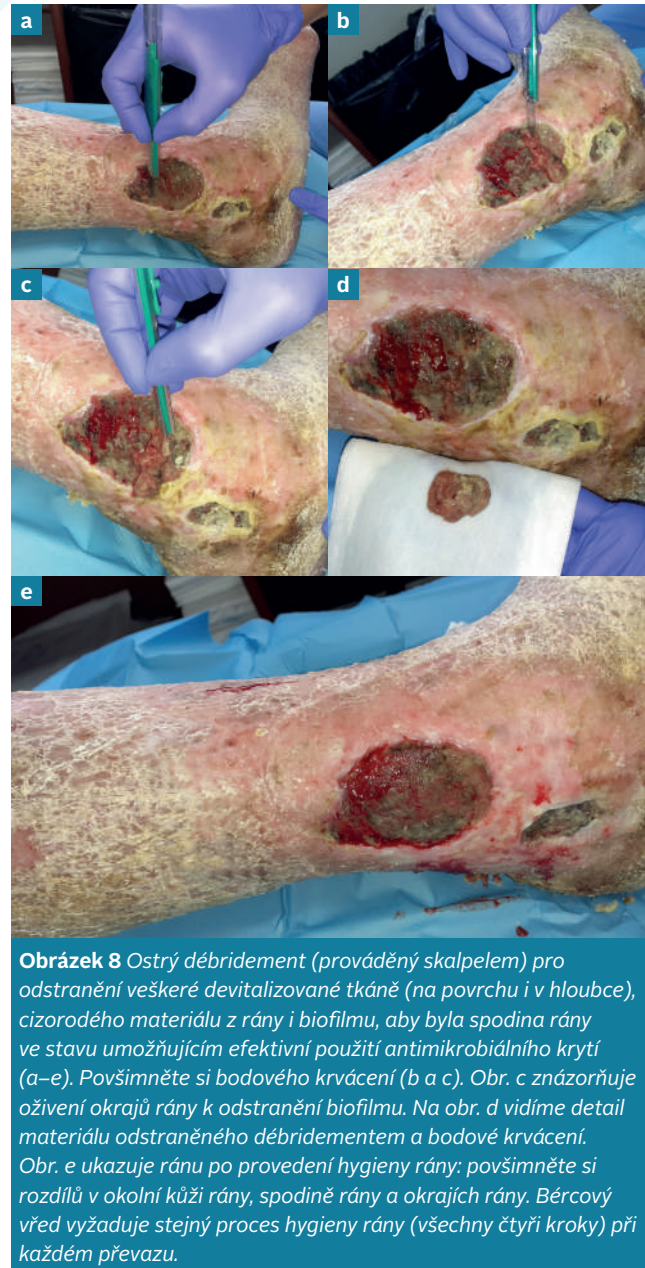**✘ MÝTUS** | Efektivní débridement vyžaduje specializovanou intervenci chirurga.

**✓ REALITA** | Koncept hygieny rány nabízí alternativu chirurgického débridementu, jako je kombinované použití gázy a čistících prostředků, tamponů pro débridement a kyret. V náležitě školených rukou jimi lze bezpečně a efektivně zlepšit stav rány a okolní kůže.

## Hygiena rány: stadium 2 – débridement

Tabulka 3 Možnosti débridementu		
Přístup	Popis	Klíčové body
<b>Chirurgický</b>	Procedura prováděná na operačním sále, často v celkové nebo lokální anestézii, za použití různých chirurgických nástrojů k odstranění tkáně. <sup>8</sup>	Celkový stav pacienta, vyžadovaná úroveň dovedností zdravotníka a nedostatečné ohodnocení výkonu mohou představovat překážky doporučování pacientů pro chirurgický débridement a jeho provádění. Odstraňuje tkáň a narušuje biofilm na povrchu rány i v hlubších vrstvách tkáně. <sup>18</sup>
<b>Ostrý (kyreta, skalpel, nůžky a kleště)</b>	Často méně agresivní procedura, kterou lze provádět u lůžka nebo křesla. Za použití aseptické techniky je pomocí ostrých nástrojů mechanicky odstraněna odumřelá a zbytková tkáň a devitalizovaná tkáň. <sup>8</sup>	Odstraňuje povrchovou tkáň a narušuje biofilm. <sup>18</sup> Efektivní ke stimulaci hojení obtížně se hojících ran. <sup>19</sup> Bezpečný, dobře tolerovaný a lze ho provádět ambulantně. <sup>19</sup> Překážkou provádění může být požadovaná úroveň dovedností zdravotníka.
<b>Larvální* (též biologický)</b>	Na devitalizovanou tkáň jsou přikládány specifické druhy živých larev, chovaných a dezinfikovaných pro použití u pacientů. Tyto larvy vylučují enzymy, které tkáň zkapalní, a následně se jí živí. Zároveň vylučují také antimikrobiální látky. <sup>8</sup>	Narušuje matrix tkáňového kolagenu a má bakteriostatický účinek. <sup>8</sup> Podporuje hojení rány a stimuluje růst lidských fibroblastů a chondrocytů. <sup>8</sup> Přesvědčivé důkazy odstranění biofilmu <i>in vitro</i> . <sup>18</sup>

Pokračování na protější straně



**Obrázek 8** Ostrý débridement (prováděný skalpelem) pro odstranění veškeré devitalizované tkáně (na povrchu i v hloubce), cizorodého materiálu z rány i biofilmu, aby byla spodina rány ve stavu umožňujícím efektivní použití antimikrobiálního krytí (a–e). Povšimněte si bodového krvácení (b a c). Obr. c znázorňuje oživení okrajů rány k odstranění biofilmu. Na obr. d vidíme detail materiálu odstraněného débridementem a bodové krvácení. Obr. e ukazuje ránu po provedení hygieny rány: povšimněte si rozdílů v okolní kůži rány, spodině rány a okrajích rány. Bércový vřed vyžaduje stejný proces hygieny rány (všechny čtyři kroky) při každém převazu.

**✘ MÝTUS** | Neodstraňujte volné šupiny, escharu nebo rozbředlou tkáň, protože pod nimi probíhá hojení.

**✓ REALITA** | Rozbředlá tkáň inhibuje hojení. Šupiny a strupy poskytují útočiště mikrobům a jejich odstranění je nutné, chceme-li podpořit hojení.



## Hygiena rány: stádium 2 – débridement

**Tabulka 3** Možnosti débridementu (pokračování)

Přístup	Popis	Klíčové body
<b>Ultrazvukový*</b>	Přímá aplikace energie zvukových vln na spodinu rány z ultrazvukového zařízení, která narušuje biofilm, způsobuje lehké krvácení za účelem stimulace růstových faktorů a zlepšuje granulaci a lokální perfuzi.	Může zničit, narušit nebo modifikovat tkáň i biofilm. <sup>8</sup> Po 6 týdnech statisticky významné snížení bakteriální zátěže ve srovnání s chirurgickým débridementem. <sup>20</sup> Vykazuje určitou úroveň narušení a odstranění biofilmu, ale zanechává malé množství bakterií způsobujících kontaminaci. <sup>18,21</sup>
<b>Mechanický débridement†</b>	Jemný tampon pro débridement, gáza nebo ubrousky pro mechanické odstranění devitalizované tkáně, zbytků tkáně a organické hmoty.	Mohou ho provádět všichni lékaři a vyžaduje jen minimální zaškolení. Vykazuje určitou úroveň narušení a odstranění biofilmu. <sup>18</sup> Efektivně odstraňuje zbytky tkáně, rozbředlou tkáň, zaschlý exsudát a krusty, aniž by poškozoval kůži okolo rány. <sup>2</sup>

\*Typy biologického débridementu  
†Typy mechanického débridementu

Před použitím antiseptického roztoku, je-li indikován, může být z rány odebrán stěr pro kultivaci. Postup je popsán v rámečku 2.

### Odkazy

- Gray D, Acton C, Chadwick P et al. Consensus guidance for the use of debridement techniques in the UK. *Wounds UK* 2010;6(4).
- Atkin L. Understanding methods of wound debridement. *Br J Nurs* 2014;23:S10-12, S14-15. <https://doi.org/10.12968/bjon.2014.23.sup12.S10>
- MacLeod AS, Mansbridge JN. The Innate Immune System in Acute and Chronic Wounds. *Adv Wound Care (New Rochelle)* 2016;5:65-78. <https://doi.org/10.1089/wound.2014.0608>
- Sharp A. Effective debridement in a changing NHS: A UK consensus. *Wounds UK* 2013;9(Suppl 1).
- Stewart PS. Biophysics of biofilm infection. *Pathog Dis* 2014;70:212-8. <https://doi.org/10.1111/2049-632X.12118>
- Malone M, Swanson T. Biofilm-based wound care: the importance of debridement in biofilm treatment strategies. *Br J Community Nurs* 2017;22:S20-5. <https://doi.org/10.12968/bjcn.2017.22.Sup6.S20>
- Schultz GS, Woo K, Weir D et al. Effectiveness of a monofilament wound debridement pad at removing biofilm and slough: ex vivo and clinical performance. *J Wound Care* 2018;27:80-90. <https://doi.org/10.12968/jowc.2018.27.2.80>
- Strohal R, Dissemond J, Jordan O'Brien J et al. EWMA document: Debridement. An updated overview and clarification of the principle role of debridement. *J Wound Care* 2013;22:5. <https://doi.org/10.12968/jowc.2013.22.Sup1.S1>
- Tyldesley HC, Salisbury A, Chen R et al. Surfactants and their role in biofilm management in chronic wounds. *Wounds International* 2019;10(1):20-24.
- Cunliffe PJ, Fawcett TN. Wound cleansing: the evidence for the techniques and solutions used. *Prof Nurse* 2002;18:95-9
- Bishop SM, Walker M, Rogers AA et al. Importance of moisture balance at the wound-dressing interface. *J Wound Care* 2003;12:125-8. <https://doi.org/10.12968/jowc.2003.12.4.26484>
- Wilcox JR, Carter MJ, Covington S. Frequency of debridements and time to heal: a retrospective cohort study of 312744 wounds. *JAMA Dermatol* 2013;149:1050-8. <https://doi.org/10.1001/jamadermatol.2013.4960>
- Roy R, Tiwari M, Donelli G et al. Strategies for combating bacterial biofilms: A focus on anti-biofilm agents and their mechanisms of action. *Virulence* 2018;9:522-54. <https://doi.org/10.1080/21505594.2017.1313372>
- Schultz G, Bjarnsholt T, James GA et al. Consensus guidelines for the identification and treatment of biofilms in chronic nonhealing wounds. *Wound Repair Regen* 2017;25:744-57. <https://doi.org/10.1111/wrr.12590>
- Choo J, Nixon J, Nelson EA et al. Autolytic debridement for pressure ulcers. *Cochrane Database of Systematic Reviews* 2014. <https://doi.org/10.1002/14651858.CD011331>
- Kallstrom G. Are quantitative bacterial wound cultures useful? *J Clin Microbiol* 2014;52:2753-6. <https://doi.org/10.1128/JCM.00522-14>
- Snyder RJ, Bohn G, Hanft J et al. Wound Biofilm: current perspectives and strategies on biofilm disruption and treatments. *Wounds* 2017;29:S1-17
- International Wound Infection Institute (IWII). Wound infection in clinical practice: international consensus update 2016. *Wounds International* 2016.
- Williams D, Enoch S, Miller D et al. Effect of sharp debridement using curette on recalcitrant nonhealing venous leg ulcers: a concurrently controlled, prospective cohort study. *Wound Repair Regen* 2005;13:131-7. <https://doi.org/10.1111/j.1067-1927.2005.130203.x>
- Van Acker K, Braumann C, Gächter B et al. Report of a closed panel meeting on ultrasound-assisted wound debridement. *J Wound Care* 2020;In press.
- Granick MS, Paribathan C, Shanmugam M et al. Direct-contact low-frequency ultrasound clearance of biofilm from metallic implant materials. *Eplasty* 2017;17

## Hygiena rány: stádium 3 – oživení okrajů rány

Ve všech ranách zasahujících až do podkoží jsou primární buňky spouštějící epitelizaci lokalizovány u okrajů rány a vlasových folikulů. Biofilm je nejaktivnější u okrajů rány, kde podporuje senescenci buněk (ztrátu jejich schopnosti dělit se a růst), a brání tak dorůstání nové, zdravé tkáně. Oživení okrajů rány je tedy důležitou složkou hygieny rány.

Oživením okrajů se dostáváme ještě o krok dále než při jejich dekontaminaci a odstranění devitalizované tkáně, jelikož se při něm uplatňuje débridement, a sice débridement ostrý nebo jemný pomocí tamponů nebo gázy, za účelem narušení okrajů rány až do té míry, že se objeví bodové krvácení, dovoluje-li to místní praxe a pacient souhlasí a zákrok toleruje. Pro tkáň představuje oživení okrajů rány obvykle pouze malé riziko, protože se přirozeně regeneruje při procesu hojení. Narušení okrajů rány stimuluje vliv růstových faktorů, aby se nastartovala tvorba zdravé kůže.

### Praktické tipy pro oživení okrajů rány

Biofilm byl pozorován u okrajů ran.<sup>1</sup> Biologická zátěž v kůži okolo rány, obzvláště v devitalizované tkáni, ovlivňuje biologickou zátěž v ráně samotné, a tedy i jejím okraji.<sup>2</sup> Klinické důkazy tohoto jevu prezentoval člen panelu Randy Wolcott. Dr. Wolcottovi se v jeho praxi za pomoci vyspělé technologie molekulární biologie zvané polymerázová řetězová reakce (PCR) podařilo konzistentně prokázat vyšší počet bakteriálních buněk ve vzorcích tkáně rány z jejích okrajů než z jejího středu.

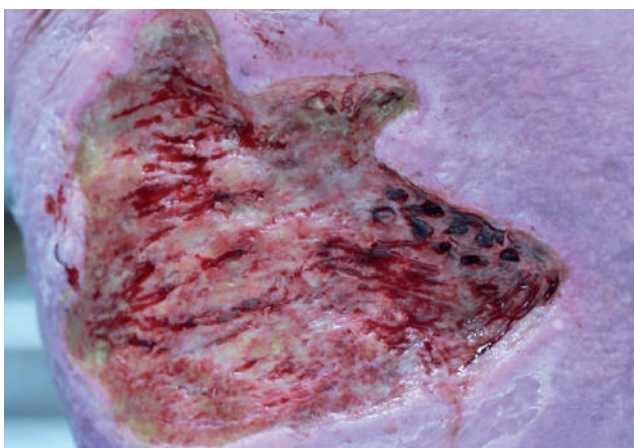
Oživením okrajů rány za účelem odstranění devitalizované tkáně (a tak i biofilmu) podpoříme hojení. Jedním ze způsobů, jak si vizualizovat, kolik tkáně po okrajích rány je třeba odebrat, je představit si útesy a pláže. Nízko položené „pláže“ potřebují jen lehce seškrábnout, aby byly hladké, zatímco „útesy“ je za tímto účelem třeba ořezat. Klinická zkušenost Randyho Wolcotta ukazuje,

že k dorůstání normální zdravé kůže dochází v průběhu 7–14 dní (obrázky 9 a 10). Wolcottovým klíčovým tipem je věnovat obzvláště velkou pozornost povrchům, které se dotýkají spodiny rány, například u ran mírně zasahujících do podkoží nebo u volně spojené epitelové tkáně, protože zejména ony bývají útočištěm biofilmu. Více podrobností k tomu, jak oživit okraje rány, nabízejí obrázky 11–13.

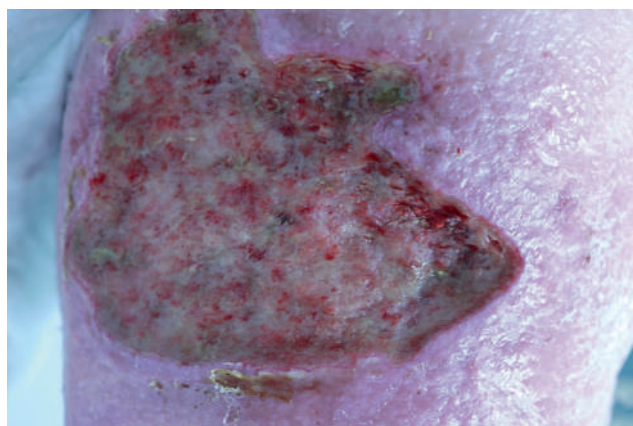
Kontraindikace oživení okrajů rány jsou stejné jako u débridementu, jak byly popsány na straně 14 přílohy. Pokud váháte, zda provést mechanický débridement okrajů rány až do té míry, že se objeví bodové krvácení, poraďte se se specialistou na hojení ran.

### Odkazy

1. Bay L, Kragh KN, Eickhardt SR et al. Bacterial aggregates establish at the edges of acute epidermal wounds. *Adv Wound Care (New Rochelle)* 2018;7:105–13.
2. Tomic-Canic M, Ayello EA, Stojadinovic O et al. Using gene transcription patterns (bar coding scans) to guide wound debridement and healing. *Adv Skin Wound Care* 2008;21:487–92; quiz 493–4.
3. Edmonds ME, Foster AVM. Diabetic foot ulcers. *BMJ* 2006;332:407–10

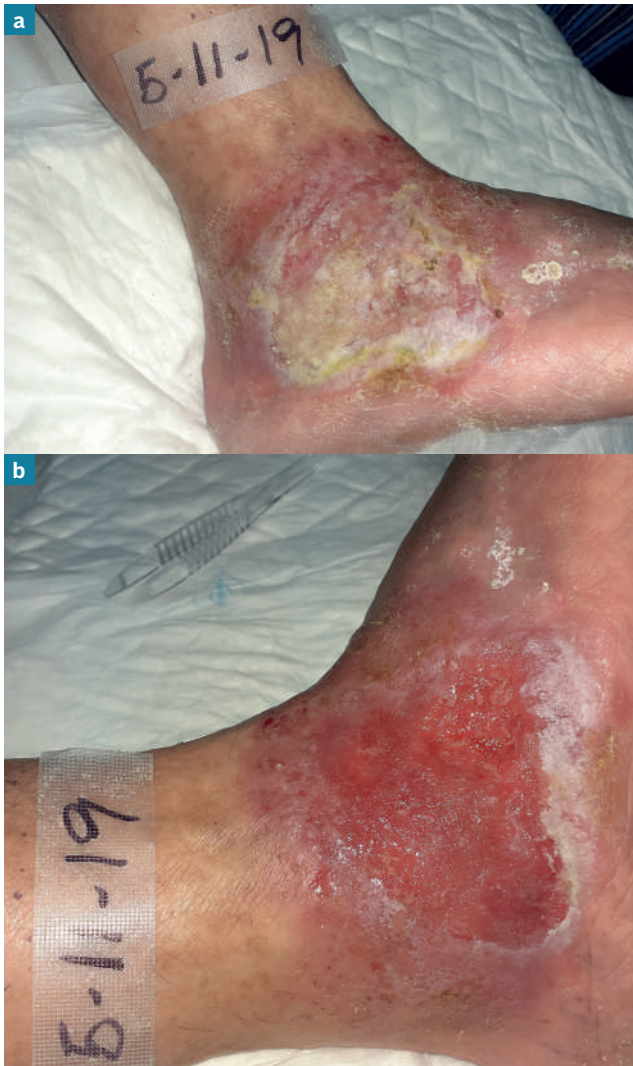

**Obrázek 9** Rána na obrázku: byla provedena biopsie z okrajů rány

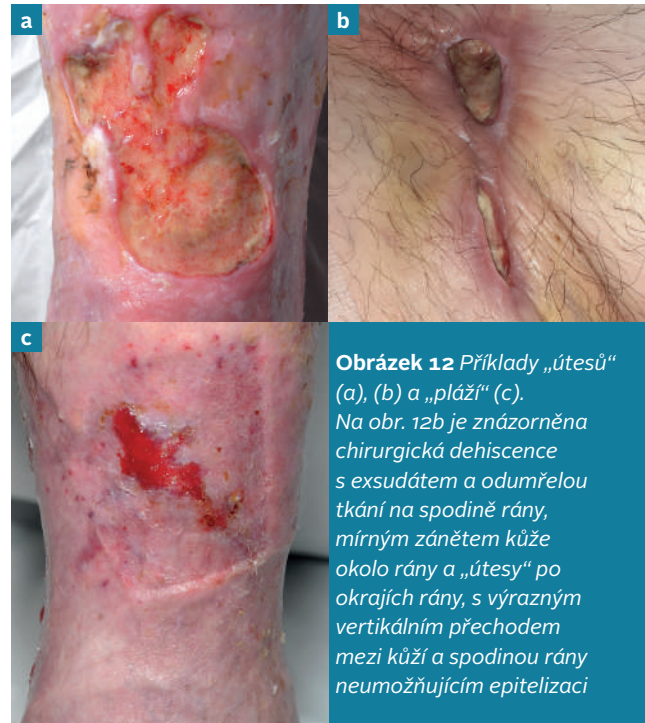

**Obrázek 10** Stejná rána o 12 dní později: tkáň z oblasti biopsie se rychle zhojila, přestože se nacházela po okrajích rány

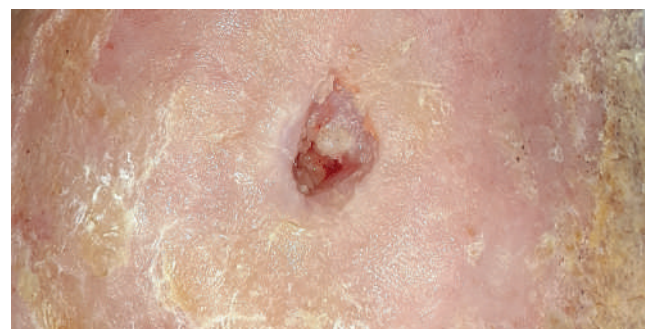## Hygiena rány: stadium 3 – oživení okrajů rány



**Obrázek 11** Venózní bérkový vřed před provedením (a) a po provedení (b) hygieny rány. Před provedením hygieny rány je ve spodině rány cizorodý materiál a na kůži okolo rány šupinky a určité množství exsudátu (a). Při hygieně rány byla očištěna oblast okolo rány a odstraněna šupinatá kůže a exsudát. Obdobně byly odstraněny také veškerý exsudát a odumřelá tkáň ze spodiny rány tak, aby zůstala pouze zdravá granulační tkáň. Rovněž byly provedeny debridement a oživení okrajů rány pro usnadnění epitelizace.



**Obrázek 12** Příklady „útesů“ (a), (b) a „pláže“ (c). Na obr. 12b je znázorněna chirurgická dehiscence s exsudátem a odumřelou tkání na spodině rány, mírným zánětem kůže okolo rány a „útesy“ po okrajích rány, s výrazným vertikálním přechodem mezi kůží a spodinou rány neumožňujícím epitelizaci



**Obrázek 13** Drobná ischemická rána po revaskularizaci: tvoří ho jak „útesy“, tak i „pláže“. Granulační spodina a okraje rány v její horní části představují „pláže“, kde vidíme známky epitelizace a hladký přechod v kůži okolo rány. Ve spodní polovině můžeme pozorovat tupý vertikální přechod mezi ránou a kůží okolo ní („útesy“), který silněji odolává epitelizaci. (Stále zbývá odstranit přebytečnou tkáň z kůže okolo rány.)

Z okolí obtížně se hojících ran je třeba odstranit také hyperkeratózu nebo ztvrdlou kůži. Tento princip známe z léčby ran u syndromu diabetické nohy, kde odstranění ztvrdlé kůže a krusty již delší dobu představuje standardní praxi přípravy spodiny rány<sup>3</sup>.

# Hygiena rány: stádium 4 – výběr krytí rány

Po očištění spodiny rány a okolní kůže, provedení débridementu a oživení okrajů rány máme příležitost reagovat na jakýkoliv přítomný reziduální biofilm a předcházet jeho obnově. Pro maximalizaci účinku můžeme použít antimikrobiální krytí, je-li indikováno na základě holistického posouzení.

**✘ MÝTUS** | Antimikrobiální krytí by se mělo používat maximálně po dobu 2 týdnů.

**✓ REALITA** | Použití antimikrobiálního krytí je třeba posuzovat alespoň každé 2 týdny, abychom mohli stanovit, zda je jeho aplikace nadále klinicky vhodná. Anti-biofilmová strategie (ve formě hygieny rány) by nicméně měla být prováděna v průběhu celého procesu hojení rány.

## Optimalizace stavu kůže

Před aplikací krytí na rány by kůže měla být čistá a suchá a je třeba provést opatření pro udržení a ochranu zdravé kůže okolo rány – například ve formě aplikace hydratačního nebo ochranného krému, je-li indikován na základě holistického posouzení. Plánujete-li použít adhezivní krytí, dopřejte hydratačnímu krému pro usnadnění adheze dostatek času, aby se do kůže vsákl.

## Použití antimikrobiálního krytí na rány

Předchozí stadia hygieny rány se zaměřují na odstranění překážek hojení, aby bylo antimikrobiální krytí co neúčinnější. Některá antiseptika přidávaná do antimikrobiálních krycích materiálů mohou při hygieně rány hrát významnou roli, protože mají schopnost narušit biofilm, usmrtit organismy, které ho tvoří, a předcházet jeho obnově různými mechanismy účinku. Je důležité, abychom uměli rozlišovat mezi antimikrobiálními a anti-biofilmovými činidly. Antimikrobiální činidla obsažená v krycích materiálech usmrćují planktonní bakterie a předcházejí kolonizaci a růstu biofilmu, což může podpořit antimikrobiální účinek. Anti-biofilmová činidla jsou navržena tak, aby pronikala do samotného biofilmu a narušovala jej. Antimikrobiální a anti-biofilmová činidla jsou popsána v tabulce 4.

Při výběru antimikrobiálního krytí je třeba zvážit jeho anti-biofilmové vlastnosti, vedle dalších požadavků, jako například jeho schopností managementu exsudátu. Ještě než přikročíme k volbě krycího materiálu, je třeba provést komplexní posouzení pacienta, spodiny rány a prostředí, abychom si mohli být jisti, že krytí bude vyhovovat potřebám pacienta i lokálnímu prostředí rány. Klíčové je zohlednit objem produkovaného exsudátu, protože přítomnost nadměrného množství exsudátu může podporovat šíření biofilmu a narušovat proliferaci buněk a hojení rány.<sup>2</sup>

## Přístup step-up/step-down

Hygienu rány si jako standard péče zasluhují všechny rány, ne všechny z nich ale vyžadují agresivnější formy débridementu, oživení okrajů a lokálně aplikovaného antimikrobiálního krytí. Je tedy třeba zaujmout přístup step-up/step-down (zvýšení a snížení používání agresivnějších lékařských technik a prostředků) zajišťující, že antimikrobiální krytí použijeme, pouze je-li to nutné. Tímto způsobem zároveň zvýšíme nákladovou efektivitu managementu.

Je důležité posuzovat ránu a efektivitu krytí každé 2–4 týdny za použití uznaného či standardizovaného nástroje posouzení, abychom mohli stanovit, zda je nutné přejít na ne-antimikrobiální krytí (step-down), protože rána se začíná hojit, anebo vyzkoušet jiný krycí materiál, protože jsme nezaznamenali žádný pokrok.<sup>3,4</sup> Pokud posouzení rány indikuje, že antimikrobiálního krytí nadále není zapotřebí, v ostatních třech složkách hygieny rány je třeba pokračovat při každé výměně krytí, dokud rána nepokročí ke konečným stádiím hojení. Při výběru krytí je tedy třeba brát v úvahu místní protokoly, dostupnost krytí a jakákoliv existující socioekonomická omezení, jimž pacienti čelí.

## Odkazy

1. Percival SL, Mayer D, Kirsner RS et al. Surfactants: Role in biofilm management and cellular behaviour. *International Wound Journal* 2019;16:753–60. <https://doi.org/10.1111/iwj.13093>
2. Percival SL, McCarty SM, Lipsky B. Biofilms and Wounds: An Overview of the Evidence. *Adv Wound Care (New Rochelle)* 2015;4:373–81
3. Schultz G, Bjarnsholt T, James GA et al. Consensus guidelines for the identification and treatment of biofilms in chronic nonhealing wounds. *Wound Repair Regen* 2017;25:744–57. <https://doi.org/10.1111/wrr.12590>
4. Omar A, Wright JB, Schultz G et al. Microbial biofilms and chronic wounds. *microorganisms* 2017;5. <https://doi.org/10.3390/microorganisms5010009>
5. Kamaruzzaman NF, Chong SQ, Edmondson-Brown KM et al. Bactericidal and anti-biofilm effects of polyhexamethylene biguanide in models of intracellular and biofilm of *Staphylococcus aureus* isolated from bovine mastitis. *Front Microbiol* 2017;8:1518. <https://doi.org/10.3389/fmicb.2017.01518>
6. Oduwole KO, Glynn AA, Molony DC et al. Anti-biofilm activity of sub-inhibitory povidone-iodine concentrations against *Staphylococcus epidermidis* and *Staphylococcus aureus*. *J Orthop Res* 2010;28:1252–6
7. Hoekstra MJ, Westgate SJ, Mueller S. Povidone-iodine ointment demonstrates in vitro efficacy against biofilm formation. *Int Wound J* 2017;14:172–9
8. Chaw KC, Manimaran M, Tay FEH. Role of silver ions in destabilization of intermolecular adhesion forces measured by atomic force microscopy in *Staphylococcus epidermidis* biofilms. *Antimicrob Agents Chemother* 2005;49:4853–9. <https://doi.org/10.1128/AAC.49.12.4853-4859.2005>
9. Silvestry-Rodríguez N, Bright KR, Slack DC et al. Silver as a residual disinfectant to prevent biofilm formation in water distribution systems. *Appl Environ Microbiol* 2008;74:1639–41. <https://doi.org/10.1128/AEM.02237-07>
10. Cavanagh MH, Burrell RE, Nadworny PL. Evaluating antimicrobial efficacy of new commercially available silver dressings. *Int Wound J* 2010;7:394–405
11. Sharma BK, Saha A, Rahaman L et al. Silver inhibits the biofilm formation of *Pseudomonas aeruginosa*. *Advances in Microbiology* 2015;5:677–85
12. Walker M, Metcalf D, Parsons D et al. A real-life clinical evaluation of a next-generation antimicrobial dressing on acute and chronic wounds. *J Wound Care* 2015;24:11–22. <https://doi.org/10.12968/jowc.2015.24.11>
13. Said J, Walker M, Parsons D et al. An in vitro test of the efficacy of an anti-biofilm wound dressing. *Int J Pharm* 2014;474:177–81

## Hygiena rány: stadium 4 – výběr krytí rány

**Tabulka 4 Lokální antimikrobiální a anti-biofilmová činidla běžně přidávaná do krytí na rány\***

Činidlo	Důkaz antimikrobiálního/anti-biofilmového účinku
<b>Polyhexamethylenbiguanid (polyhexanid, PHMB)</b>	<ul style="list-style-type: none"> <li>Antimikrobiální účinky PHMB byly testovány proti intracelulárnímu <i>Staphylococcus aureus</i> v infikovaných buňkách hostitele.<sup>5</sup> Výsledky ukázaly, že: <ul style="list-style-type: none"> <li>usmrtil 99,9 % intracelulárního <i>S. aureus</i><sup>5</sup>,</li> <li>může interagovat s bakteriemi uvnitř buněk hostitele<sup>5</sup>,</li> <li>zredukoval objem biofilmu o 28–37 %<sup>5</sup>,</li> <li>byl tolerován buňkami hostitele i při vysokých koncentracích<sup>5</sup>,</li> <li>byl účinnější proti intracelulárnímu <i>S. aureus</i> než antibiotikum<sup>5</sup> enrofloxacin.</li> </ul> </li> </ul>
<b>Povidon-jód</b>	<ul style="list-style-type: none"> <li>Povidon-jód vykazuje anti-biofilmový účinek proti <i>Staphylococcus epidermidis</i> and <i>S. aureus</i> při subinhibičních koncentracích.<sup>6</sup></li> <li>Inhibice biofilmu povidon-jódem souvisela s procesy transkripce genů, které potlačují reprodukci <i>S. epidermidis</i>.<sup>6</sup></li> <li>Po 4 a 24 hodinách managementu mastí s povidon-jódem o koncentraci 100 %, respektive 10 % nebyl získán žádný životaschopný biofilmový materiál s <i>Pseudomonas aeruginosa</i>.<sup>7</sup></li> <li>Po 4 a 24 hodinách aplikace mastí s povidon-jódem o koncentraci 100 % nebyl získán žádný životaschopný biofilmový materiál s <i>Candida albicans</i> ani vůči meticillinu rezistentním <i>Staphylococcus aureus</i> (MRSA).<sup>7</sup></li> <li>I po zředění na 3,3 % a 33,3 % vykazovala mast s povidon-jódem větší účinek na odstranění biofilmu než ostatní činidla testovaná výzkumnými pracovníky.<sup>7</sup></li> </ul>
<b>Stříbro</b>	<ul style="list-style-type: none"> <li>Studie metodou mikroskopie atomárních sil naznačují, že způsob, jakým se ionty stříbra váží na bakterie, destabilizuje sesilní (imobilní) matrix biofilmu <i>S. epidermidis</i>.<sup>8</sup></li> <li>Pokusy srovnávající stříbro s kontrolním vzorkem na površích z plastu a nerezové oceli neprokázaly žádné významné rozdíly v biofilmu při použití stříbra a kontrolního vzorku, ačkoliv v některých případech se biofilm v případě kontrolního vzorku tvořil rychleji než v případě stříbra.<sup>9</sup></li> <li>Laboratorní studie šesti druhů krytí obsahujících stříbro ukázala, že: (1) pouze krytí s nanokrystalickým stříbrem mělo baktericidní účinek proti <i>S. aureus</i>; (2) krytí na bázi kolagenové matrix se stříbrem bylo jediným krytím s logaritmem redukce; (3) tyto dva druhy krytí a alginátové krytí se stříbrem vytvořily zóny inhibice; (4) ostatní krytí (dva druhy pěnového krytí s ionty stříbra a jedno krytí se sulfátem stříbrným) nevytvořilo zóny inhibice.<sup>10</sup></li> <li>Stříbro vykazuje silné antimikrobiální vlastnosti proti <i>P. aeruginosa</i>, při minimální inhibiční koncentraci (MIC) 25 µg/ml.<sup>11</sup></li> <li>V reálných podmínkách nerandomizovaného hodnocení 113 pacientů s obtížně se hojícími ranami při standardní péči plus použití krytí se stříbrem dosáhlo 71 ran (63 %) alespoň 75% uzavření, 47 ran (42 %) alespoň 90% uzavření a 19 ran (17 %) se během čtyřtýdenního období následného sledování zahojilo zcela.<sup>12</sup> Přibližně u tří čtvrtin vzorku měli výzkumní pracovníci podezření na přítomnost biofilmu, ale v souladu s definicí konceptu hygieny rány byly za špatně se hojící rány považovány všechny rány.</li> </ul>
<b>Stříbro + kyselina ethylendiaminotetraoctová (EDTA) + benzethoniumchlorid (BC)</b>	<ul style="list-style-type: none"> <li>Účinnost kombinace stříbra, EDTA a BC byla demonstrována na modelu biofilmu.<sup>13</sup></li> <li>V přítomnosti neléčebného krytí a krytí obsahujícího stříbro nebo roztok dusičnanu stříbrného zůstal biofilm životaschopný.<sup>13</sup></li> <li>Při použití kombinace stříbra, EDTA a BC byl biofilm eradikován.<sup>13</sup></li> <li>Použití EDTA a BC samostatně nevedlo k usmrcení bakterií, k eradikaci biofilmu tedy vedla kombinace těchto tří činidel.<sup>13</sup></li> </ul>

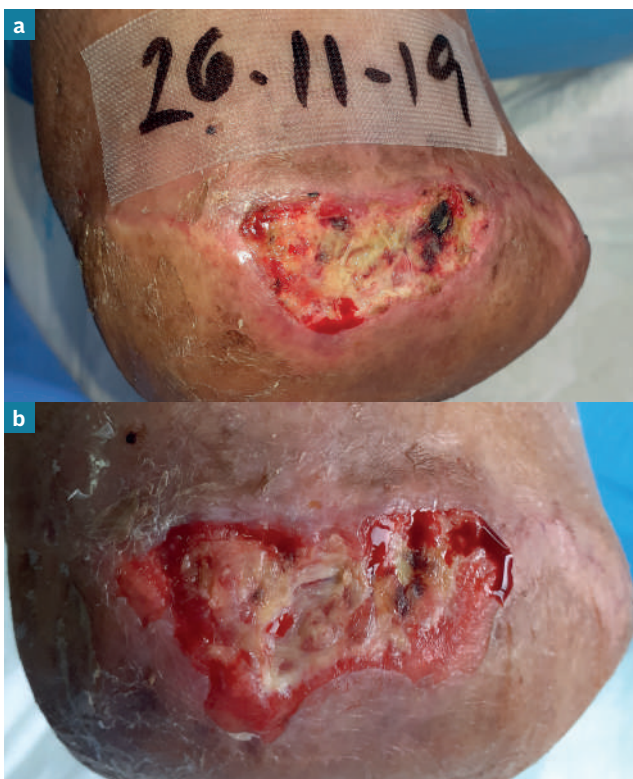
\*Tabulka se zaměřuje na antimikrobiální činidla, ne kategorie krytí, protože nosič/struktura krytí může významně ovlivňovat dostupnost činidla v ráně.

# Provedení hygieny rány

Hygienu rány je přínosná pro všechny rány, obzvláště pak ty obtížně se hojící (obrázek 14), a měla by být zahájena už při první návštěvě, po plném holistickém posouzení za účelem identifikace etiologie rány a komorbidit, a následně prováděna při každé výměně krytí, dokud nedojde ke zhojení. V rámečku 3 jsou uvedeny všechny složky přístupu hygieny rány.

## Hygienu rány lze bezpečně provádět v jakékoliv situaci

Hygienu rány může bezpečně provádět odborný i všeobecný zdravotník (tabulka 5 a rámeček 4). Měla by být prováděna ve všech situacích, od pooperační péče po péči ambulantní, v ordinacích všeobecných lékařů a post-akutních komunitních ordinacích (tabulka 6). Vzhledem k tomu, že existuje několik metod débridementu, hygienu rány mohou provádět i všeobecní a nevyškolení zdravotníci za předpokladu, že zvolená metoda vyhovuje potřebám rány a pacienta. Provedení hygieny rány zahrnuje postupnou aplikaci všech čtyř kroků a jejich různých složek. Členové panelu na základě vlastních zkušeností



**Obrázek 14** Vývoj rány v průběhu managementu léčby založeného na hygieně rány při každé výměně krytí: po jednom týdnu (b) se významně snížilo množství odumřelé tkáně (a tedy i přítomného biofilmu), uspokojivě se zvýšilo množství granulační tkáně ve spodině rány a okraje rány vykazují známky hojení

## Rámeček 3 Kontrolní seznam úkonů při hygieně rány

- Holistické posouzení pacienta, rány a prostředí.
- Zvládání bolesti dle potřeby, v konzultaci s odborným lékařem a/nebo anesteziologem, před zahájením procesu hojení a v jeho průběhu.
- Očištění kůže v okolí rány.
- Očištění spodiny rány.
- Získání souhlasu pacienta s débridementem v souladu s místními pravidly.
- Ujistění se, že základní etiopatologie rány není kontraindikací mechanického débridementu.
- Provedení débridementu rány v souladu s místními pravidly.
- Očištění před débridementem a po něm.
- Oživení okrajů rány.
- Volba odpovídajícího krytí.
- Aplikace odpovídajícího krytí.
- Jste-li na pochybách, postup konzultujte!**

navzdory tomu dospěli k názoru, že hygienu rány lze snadno provést i během desetiminutové konzultace s pacientem. Obrázek 15 znázorňuje provedení hygieny rány demonstrované dr. Wolcottem.

## Očekávané přínosy

Přínosy hygieny rány by podle očekávání měly zahrnovat nižší míru infekce a chronického zánětu a vyšší míru zhojení v kratším čase. To by mělo snížit současnou

Tabulka 5 Provedení hygieny rány dle klinické kompetence\*

Úroveň dovedností	Úkony při hygieně rány
<b>Bez registrace nebo proškolení či osvědčení</b>	<ul style="list-style-type: none"> <li>▪ Očištění rány a okolní kůže.</li> <li>▪ Débridement rány a okolní kůže měkkým tamponem nebo gázou.</li> <li>▪ Oživení okrajů rány měkkým tamponem nebo gázou.</li> <li>▪ Posouzení známek infekce.</li> <li>▪ Aplikace krytí na rány.</li> </ul>
<b>S registrací nebo určitá úroveň školení v péči o rány</b>	<ul style="list-style-type: none"> <li>▪ Holistické posouzení pacienta, rány (včetně cévního zásobení a stavu infekce) a prostředí.</li> <li>▪ Ostrý débridement neživé tkáně (a schopnost posoudit, kdy je vhodný).</li> <li>▪ Ultrazvukový débridement.</li> <li>▪ Larvální terapie.</li> <li>▪ Oživení okrajů rány, abychom dosáhli bodového krvácení.</li> <li>▪ Identifikace lokální a šířící se infekce.</li> <li>▪ Volba a aplikace odpovídajícího krytí.</li> </ul>
<b>Specialista / vyšší stupeň odborné specializace (specializace na rány s osvědčením, chirurg nebo jiný odborný zdravotnický personál)</b>	<ul style="list-style-type: none"> <li>▪ Diagnóza a management základní patofyziologie.</li> <li>▪ Farmakoterapie dle potřeby.</li> <li>▪ Výběr vhodné metody débridementu a jeho provedení (např. chirurgický ostrý débridement).</li> <li>▪ Oživení okrajů rány.</li> <li>▪ Sešítí, je-li vyžadováno.</li> <li>▪ Volba a aplikace odpovídajícího krytí.</li> </ul>

\*Poskytovatelé péče by se měli řídit svými kompetencemi a dovednostmi, jak je stanovují místní protokoly, regulační orgán, legislativa upravující právní odpovědnost a orgány místní samosprávy.

Tabulka 6 Provedení hygieny rány dle klinického prostředí

Situace	Úkony při hygieně rány
<b>Pečovatelský dům</b>	<ul style="list-style-type: none"> <li>▪ Osprchování za účelem snížení celkové mikrobiální zátěže těla.</li> <li>▪ Očištění spodiny rány a okolní kůže pomocí roztoku s obsahem surfaktantu nebo roztoku s neutrálním pH a pro pacienta vyčleněné sterilní gázy.</li> <li>▪ Použití pro pacienta vyčleněného umyvadla na nohy, umytí pod tekoucí vodou.</li> <li>▪ Débridement měkkým tamponem nebo gázou.</li> <li>▪ Oživení okrajů rány měkkým tamponem nebo gázou.</li> <li>▪ Aplikace odpovídajícího krytí.</li> </ul>
<b>Komunitní dům / dům pro dlouhodobě nemocné</b>	<ul style="list-style-type: none"> <li>▪ Holistické posouzení.</li> <li>▪ Očištění spodiny rány a okolní kůže pomocí roztoku s obsahem surfaktantu nebo roztoku s neutrálním pH.</li> <li>▪ Débridement spodiny rány a okolní kůže (např. kyretou).</li> <li>▪ Oživení okrajů rány.</li> <li>▪ Aplikace odpovídajícího krytí.</li> </ul>
<b>Specializovaná ambulance / specializované lůžkové oddělení</b>	<ul style="list-style-type: none"> <li>▪ Holistické posouzení.</li> <li>▪ Diagnóza a management základní patofyziologie.</li> <li>▪ Očištění spodiny rány a okolní kůže pomocí roztoku s obsahem surfaktantu nebo roztoku s neutrálním pH.</li> <li>▪ Débridement rány a okolní kůže.</li> <li>▪ Ostatní typy mechanického nebo ostrého débridementu (chirurgický, ultrazvukový, kyretou).</li> <li>▪ Dosažení bodového krvácení.</li> <li>▪ Oživení okrajů rány.</li> <li>▪ Volba a aplikace odpovídajícího krytí.</li> </ul>

Pro zachování zdravé kůže lze aplikovat hydratační či ochranné krémy nebo lokální kortikosteroid

## Zavedení do praxe

vysokou úroveň používání antibiotik i potřebu podpůrných služeb zdravotní péče a intenzivnějšího lékařského managementu včetně amputací. Hygiena rány zároveň vedle uvolnění zdrojů ve zdravotnictví a snížení nákladů vynakládaných na péči o rány může zmírnit i finanční a psychosociální dopady na pacienty. Přechod od pasivního přístupu k ráně k aktivnímu přístupu nám v neposlední řadě dává šanci dosáhnout svého cíle a poskytovat skutečně holistickou, na pacienta zaměřenou péči o rány.

### Odkazy

1. Percival SL, Mayer D, Kirsner RS et al. Surfactants: Role in biofilm management and cellular behaviour. *International Wound Journal* 2019;16:753–60. <https://doi.org/10.1111/iwj.13093>

✘ **MÝTUS** | Antimikrobiální krytí by se mělo používat pouze na infikované rány.

✔ **REALITA** | Antimikrobiální krytí lze použít pro řešení kolonizovaných ran nebo reziduálního biofilmu i jako prevenci obnovy biofilmu v ranách, které jsme vyhodnotili jako obtížně se hojící.

## Rámeček 4 Reálné důkazy: Zkušenosti Leanne Atkin se zavedením hygieny rány na oddělení péče o rány národní zdravotní péče (NHS) ve Spojeném království

### Hygiena rány byla zavedena v květnu 2019.

#### Před zavedením do praxe

Rány se čistily vodou, débridement měkkými tampóny se prováděl *ad hoc*, pouze pokud byla přítomna viditelná devitalizovaná tkáň. Jestliže byla přítomna uvolněná nekrotická nebo rozbledlá tkáň, prováděl se ostrý débridement. Slough a fibrin se odstraňovaly pomocí autolytického débridementu. Stav okrajů rány byl pouze sledován a dokumentován, ale žádné další kroky se nepodnikaly. U všech pacientů byla posouzena etiologie rány a zajištěn zlatý standard péče, jako například komprese, odlehčení a revaskularizace. Výběr krytí vycházel z modelu TIMERS.

#### Výsledky před zavedením hygieny rány

Ačkoliv to nelze doložit statisticky, rány velké části pacientů na jednotce se nelepšily a zaznamenávali jsme velký výskyt infekce *Pseudomonas*.

#### Zavedení do praxe

Tři pracovníci jednotky prošli školením v hygieně rány s cílem zavedení tohoto postupu. Všichni tři byli již dříve zaškoleni v provedení ostrého débridementu, ale i přesto, že měli určité zkušenosti, si stále netroufali používat skalpel. V rámci úvodu do hygieny rány se naučili používat kyretu. Za dva týdny byli všichni tři schopni provádět débridement tímto nástrojem s naprostou jistotou.

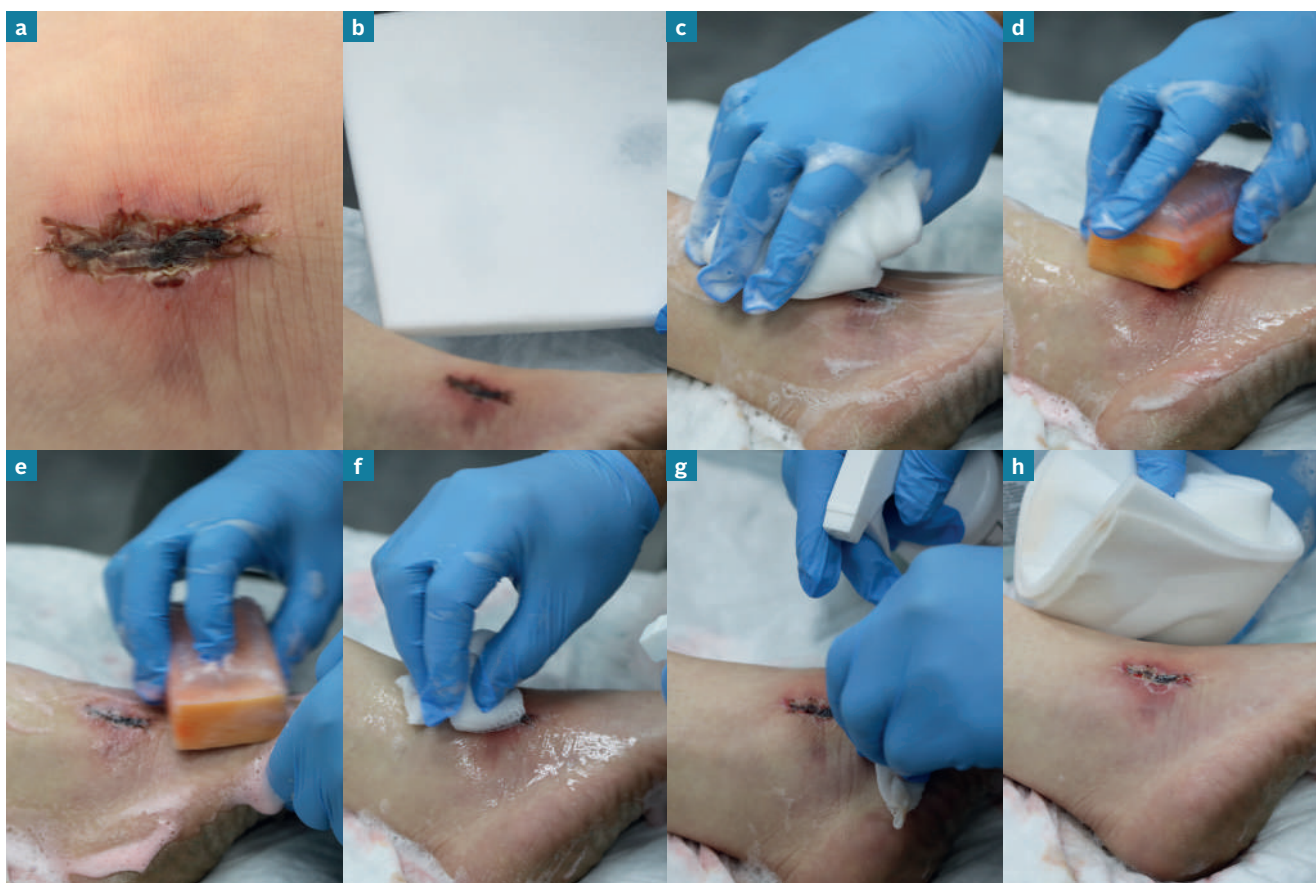#### Po zavedení do praxe

Po zavedení hygieny rány se na našem oddělení stalo standardní praxí očistit spodinu rány a okolní kůži ubrousky na rány / ubrousky na čištění kůže, provést débridement veškeré devitalizované tkáně kyretou a podle potřeby oživit okraje rány při každé výměně krytí. Jediný scénář, kdy se nepoužívá kyreta, představují případy, kdy je spodina rány ze 100 % tvořena granulační tkání a její okraje mají podobu dokonalých „pláží“. Následně zdravotník na základě povahy rány rozhodne, zda je, či není vyžadováno antimikrobiální krytí.

#### Výsledky po zavedení hygieny rány do praxe

Oddělení každý týden obsluhuje okolo 35 pacientů. Podíl obtížně se hojících ran se snížil na < 5 %. Před zavedením hygieny rány do praxe jsme na oddělení každý týden měli 3–5 případů infekce *Pseudomonas*. Po zavedení do praxe se toto číslo snížilo na 1 nebo 2 za měsíc.





**Obrázek 15** Provedení hygieny rány demonstrované Randy Wolcottem.

Na začátku je rána pokrytá escharou (nekrotická nebo suchá kožní tkáň) obsahující biofilm (a).

Pěnová houbička napuštěná ověřeným surfaktantem představuje skvělou volbu pro odstranění šupinek a eschary, protože umožňuje udržet uvnitř, nanést a rovnoměrně rozetřít použitý roztok na ránu (b). Houbička se namáčí do velkého množství teplé vody a rána se jí několik minut otírá, aby se rozpustila všechna přilnavá tkáň. Dále se ve vodě namočí další houbička, kterou použijeme k agresivnímu očištění kůže v okolí rány, až za hranici oblasti, na kterou se bude aplikovat krytí, protože okolí rány bývá pokryto planktonickými bakteriemi z biofilmu. Nakonec použijeme třetí houbičku k agresivnímu odstranění veškerého zbyvajícíchho materiálu, který je nyní zcela hydratován dlouhodobým namáčením (c).

Pokud stav spodiny rány a okolní kůže vyžaduje uplatnění agresivnějšího nástroje, nebo pokud je přítomna velmi suchá tkáň, obzvláště eschara, můžeme zvážit použití chirurgického čistícího kartáčku (d a e). Použití chirurgického kartáčku sice může vyžadovat aplikaci lokální anestézie a dojde při něm zároveň k odstranění zdravé tkáně hostitele, ta se ale rychle obnoví. Pamatujte si: cílem je odstranit pokud možno všechny biofilm, a to tak často, jak jen to je možné. Použití chirurgického kartáčku spolu s antiseptikem může vysušovat kůži okolo rány, takže je vhodné ji hydratovat. Antiseptika mají pouze minimální účinek proti fragmentům biofilmu, kterými byla zasažena kůže,<sup>1</sup> takže je lepší ji vydrhnout vhodnými čistícími prostředky, abychom biofilm narušili a odstranili.

Jako účinná náhrada houbičky funguje gáza (f). Gázu je téměř neustále potřeba opakovaně zvlhčovat a brzy vyměnit za nový kus, v závislosti na množství odstraňované devitalizované tkáně. Ránu můžeme drhnout gázou, dokud se neobjeví bodové krvácení nebo již není přítomna žádná adhezující devitalizovaná tkáň (g). Pokud pacient proceduru vnímá jako příliš bolestivou, měli bychom provádění hygieny rány přerušit a pokračovat jindy. V takovýchto případech můžeme zvážit aplikaci lokálního anestetika.

V demonstrováném případě se většinu eschary podařilo snadno odstranit jejím namočením a jemným drhnutím (h). Hrubším chirurgickým kartáčkem jsme následně při minimální bolesti odstranili i její zbytky.

# Shrnutí

## Obecné

1. Hygiena rány je základním aspektem péče o všechny pacienty s otevřenou ránou.
2. Vždy bychom měli předpokládat, že je přítomen biofilm, jde-li o obtížně se hojící ránu.
3. Na nehojící se rány bychom měli pohlížet jako na patologii, kterou lze úspěšně řešit použitím správných nástrojů za podmínky, že řešení základní etiologie odpovídá zlatému standardu péče.
4. Rány je třeba rozdělit podle úrovně rizika, bez ohledu na jejich trvání.
5. Hygienu rány je třeba provádět při každé výměně krytí.
6. Dovednosti, materiál a čas vyžadovaný k provádění hygieny rány z ní činí nákladově efektivní přístup, obzvláště vzhledem k jejímu potenciálu podpořit rychlejší hojení.
7. Stanovte práh bolesti pacienta a řiďte se jím.
8. I pokud rána „nevypadá“, že obsahuje biofilm, její očištění pro nás musí být prioritou.

## Očištění

9. Při čištění kůže okolo rány se soustřeďte na oblast 10–20 cm od okrajů rány nebo oblast, na kterou se aplikuje krytí, podle toho, která je větší.
10. Je-li to možné, použijte k očištění surfaktant, případně antiseptický roztok, a vyhýbejte se křížové kontaminaci.

## Débridement

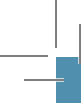11. Débridement je základní součástí hygieny rány. Volba metody by měla být založena na posouzení spodiny rány, kůže okolo rány a tolerance pacienta.
12. Všechny nástroje používané při débridementu musejí být sterilní.
13. Abychom se vyhnuli riziku poranění, je třeba postupovat velmi obezřetně, zvažujeme-li débridement ran na dolních končetinách pacientů se špatně prokrvenými končetinami a autoimunitními onemocněními, jako je například pyoderma gangrenosum.

## Oživení okrajů rány

14. Fragilita spodiny rány málokdy představuje problém: odstranění veškeré devitalizované, a dokonce i malého množství zdravé tkáně povede k opětovnému růstu zdravé tkáně.
15. Rány zasahující do podkoží, a to i v minimálním rozsahu, je třeba ošetřit buď volným zabalením pomocí krycího materiálu, nebo oživením okrajů rány.

## Aplikace krytí na ránu

16. Předpokládá se, že narušením a očištěním biofilmu a předcházením jeho obnově hygiena rány snižuje riziko infekce. Tímto způsobem zároveň můžeme snížit používání antibiotik v péči o rány.
17. Samo antimikrobiální krytí nestačí k narušení a odstranění biofilmu. Je třeba ho používat jako doplněk reagující na přítomnost reziduálního biofilmu a předcházející jeho obnově. To může být zajištěno pouze tehdy, je-li provedena efektivní hygiena rány.
18. Biofilm je heterogenní. Antimikrobiální krytí je jednou ze součástí strategie prevence obnovy biofilmu. K účinnému potlačení biofilmu může být nutné vyzkoušet různé typy antimikrobiálního krytí. Provádějte opakované posouzení volby krytí a podle potřeby ho upravujte. Při tom vycházejte z hodnocení pokroků v procesu hojení rány a místní dostupnosti různých typů krytí.



**JWC** International  
**Consensus Document**

